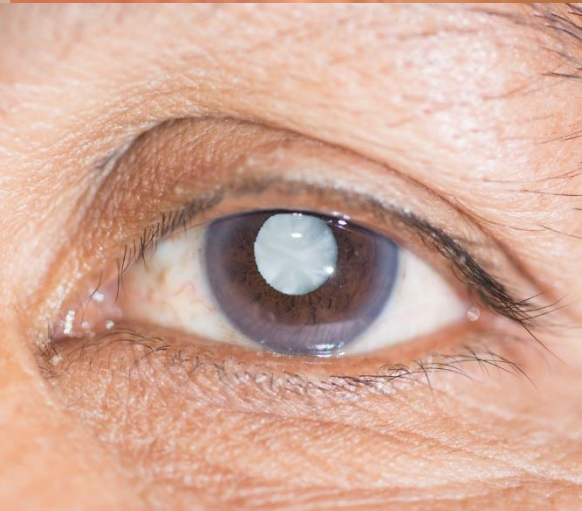
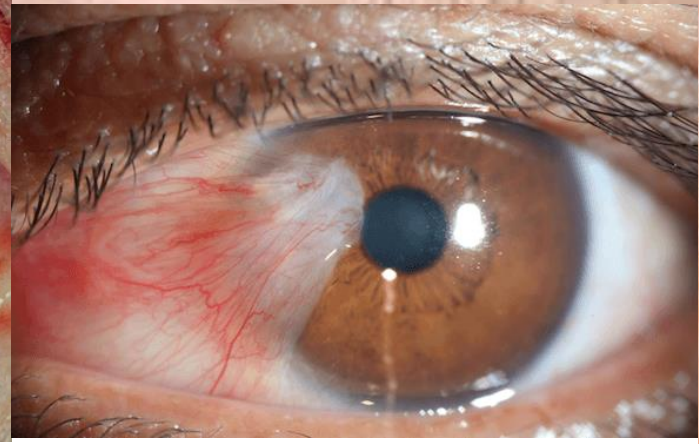
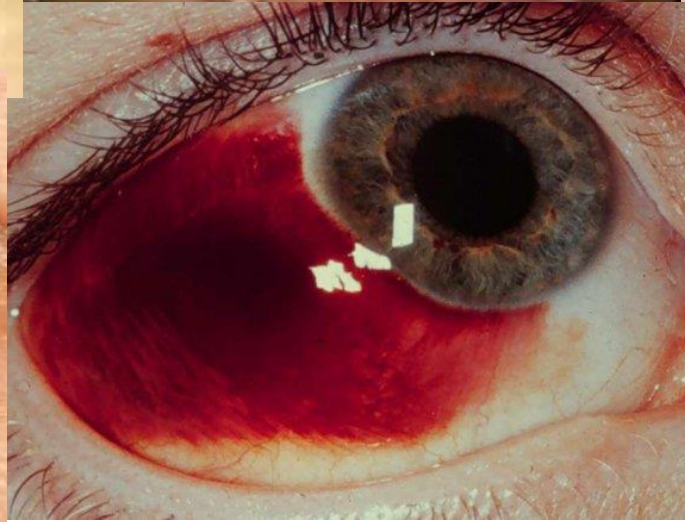
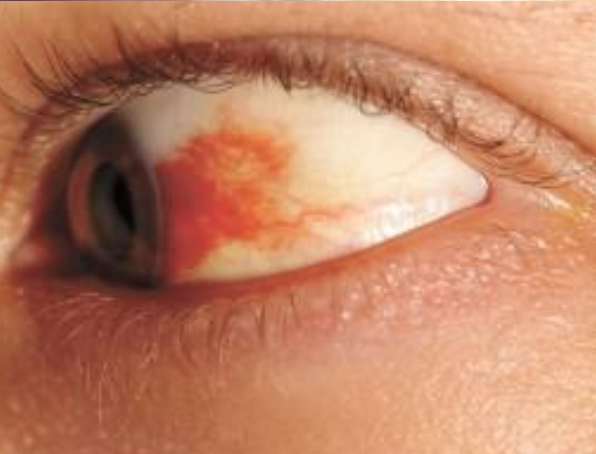
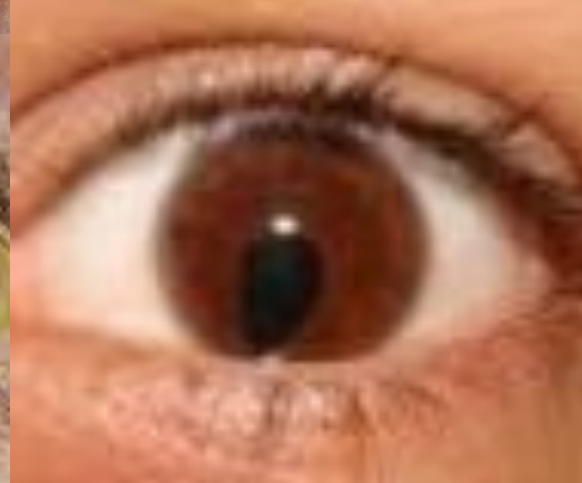
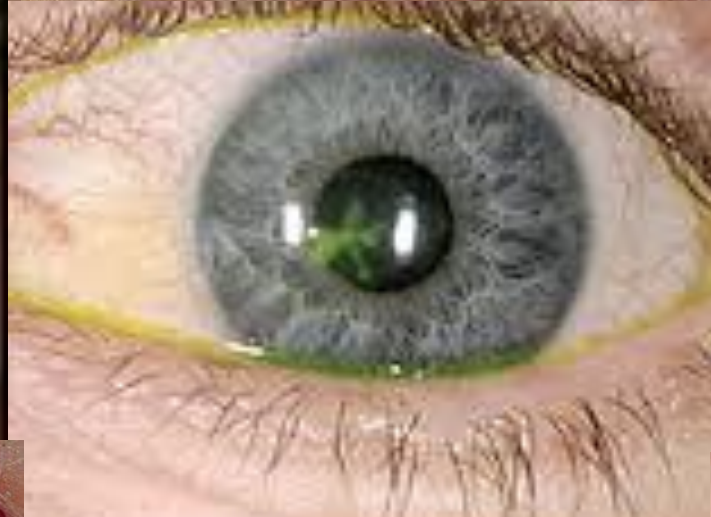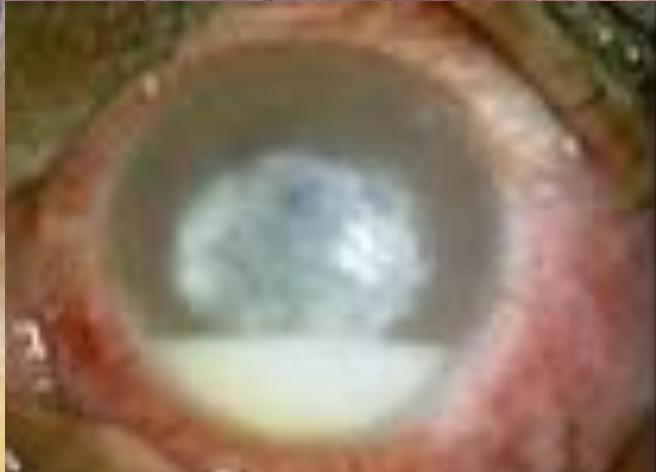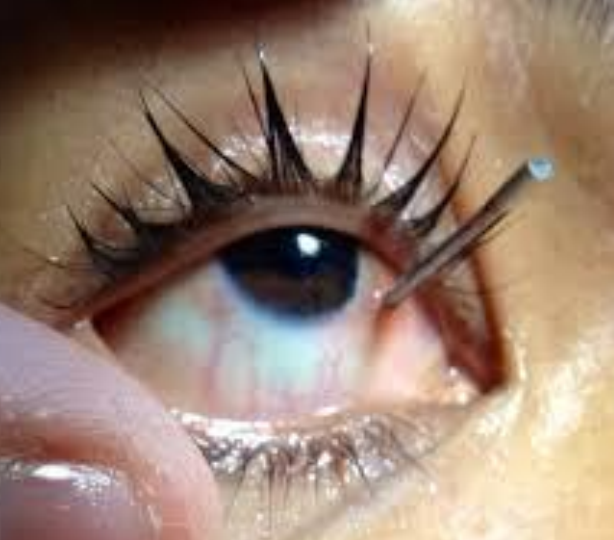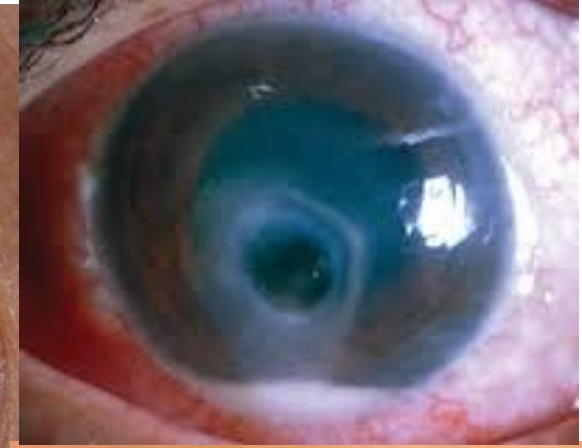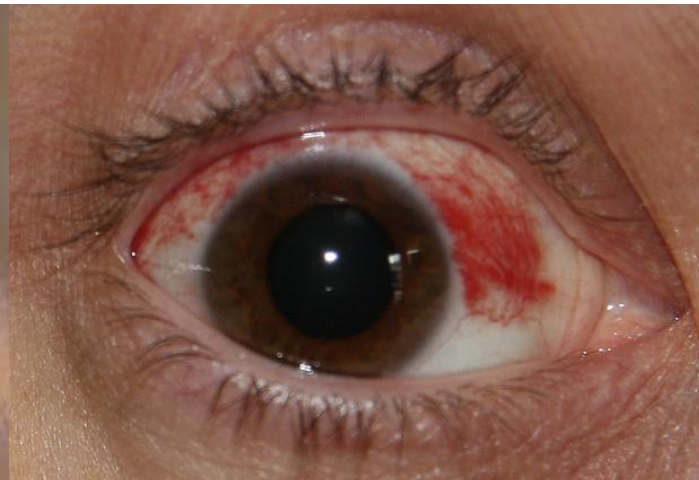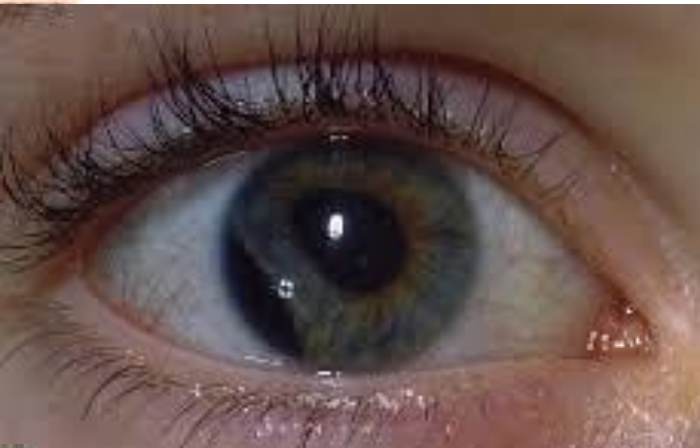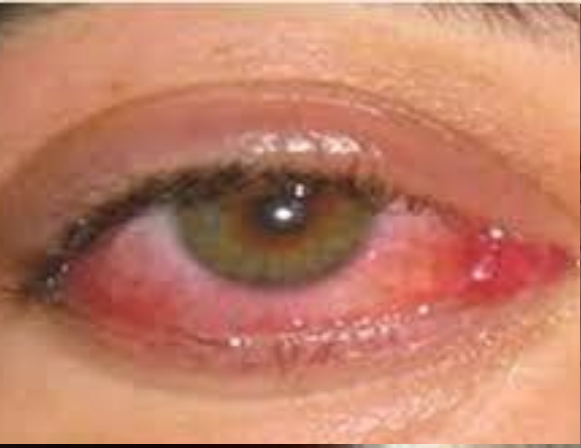Oogheelkunde in beeld

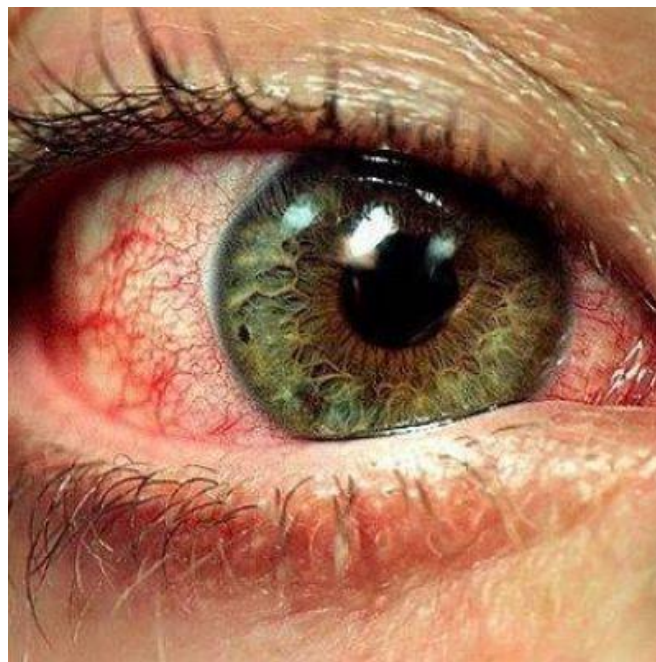

Voor: assistenten & triagisten

Door: Muriël Agema-Tillemans
huisarts



“IK ZIE NIKS!”



Wat vraag je?

Vragen oogheelkunde

Doorvragen

1 oog of beide ogen?

Welk oog?

Wat ziet u **wel** met dat oog?

Sinds wanneer?

Operatie oog

Contactlensgebruik

TriageWijzer

Iets **in** (etsing/corpus alienum) of **tegen** oog gekomen (trauma)?

Misselijkheid?

Vlekken?

Flitsen?

Pijn? Hoofdpijn of oogpijn?

Dubbelzien?

Roodheid?

Alarmsyptomen oogklachten

1. Pijn
2. Lichtschuwheid
3. Visusverandering
4. Misselijk/braken

TRIAGECRITERIA

LEVENSBEDREIGEND U1

Telefonisch Ambu Fysiek SEH

Doorboord oog

SPOED

SPOED

Spoed

Loog of zuur in het oog
Pijn en braken en ouder dan 40 jaar
Acuut dubbelzien
Acute visusdaling

SEH SEH

DRINGEND U3

Huisarts Huisarts

Pijn
Lichtflitsen
Corpus alienum

NIET DRINGEND U4

Huisarts Huisarts

Oogontsteking langer dan 3 dagen en zonder verbetering

ADVIES U5

Advies Advies

Stomp trauma zonder klachten
Oogontsteking met pussende afscheiding

- U1 Doorboord oog
- U2 Loog of zuur in oog
Pijn en braken en >40jr
Acuut dubbelzien
Acute visusdaling
- U3 Pijn
Lichtflitsen
Corpus alienum
- U4 Oogontsteking > 3 dagen
- U5 Stomp trauma zonder klachten
Oogontsteking met pus

OOGHEELKUNDE

Inhoud scholing

- Anatomie van het oog
- Welke ziektebeelden komen vaak voor?
- De 4 alarmsymptomen
- Casuïstiek, oogproblemen uitgelicht

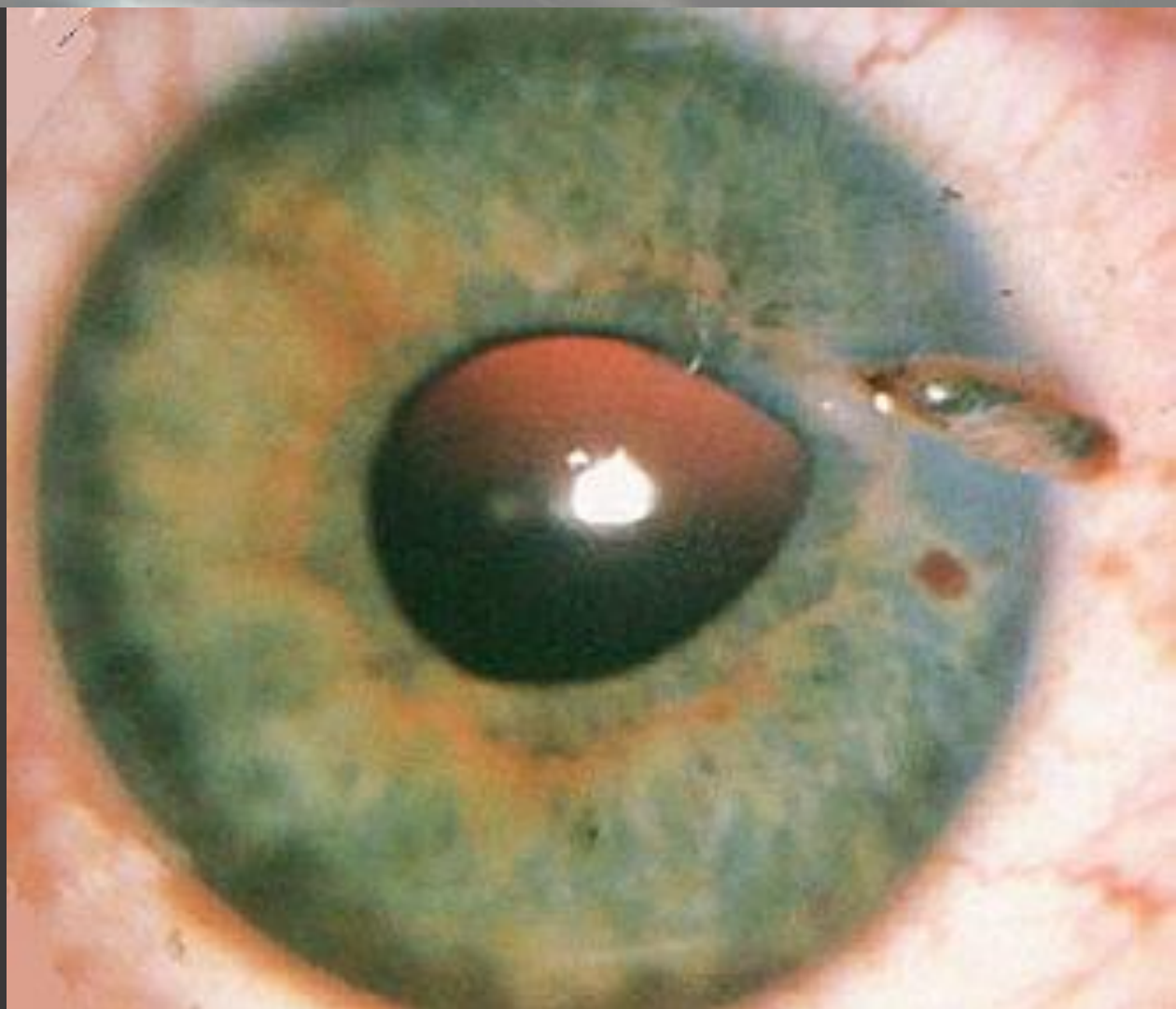Geef aan wat jij belangrijk vindt!

Doorboring oog

- Zie je het voorwerp?
 - Laat zitten!
- Pupil niet rond = schade
- Hoog energetisch trauma (metaal-metaal)

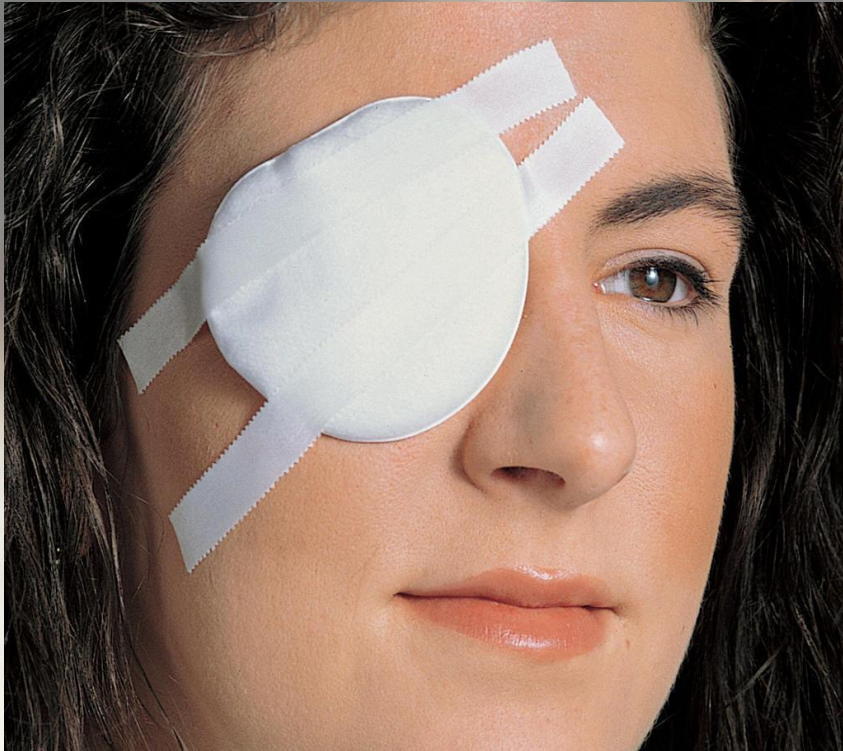Metaalsplinter:

- Visus slechter
- Wat roodheid
- Pijn kan meevallen



Doorboord oog afdekken

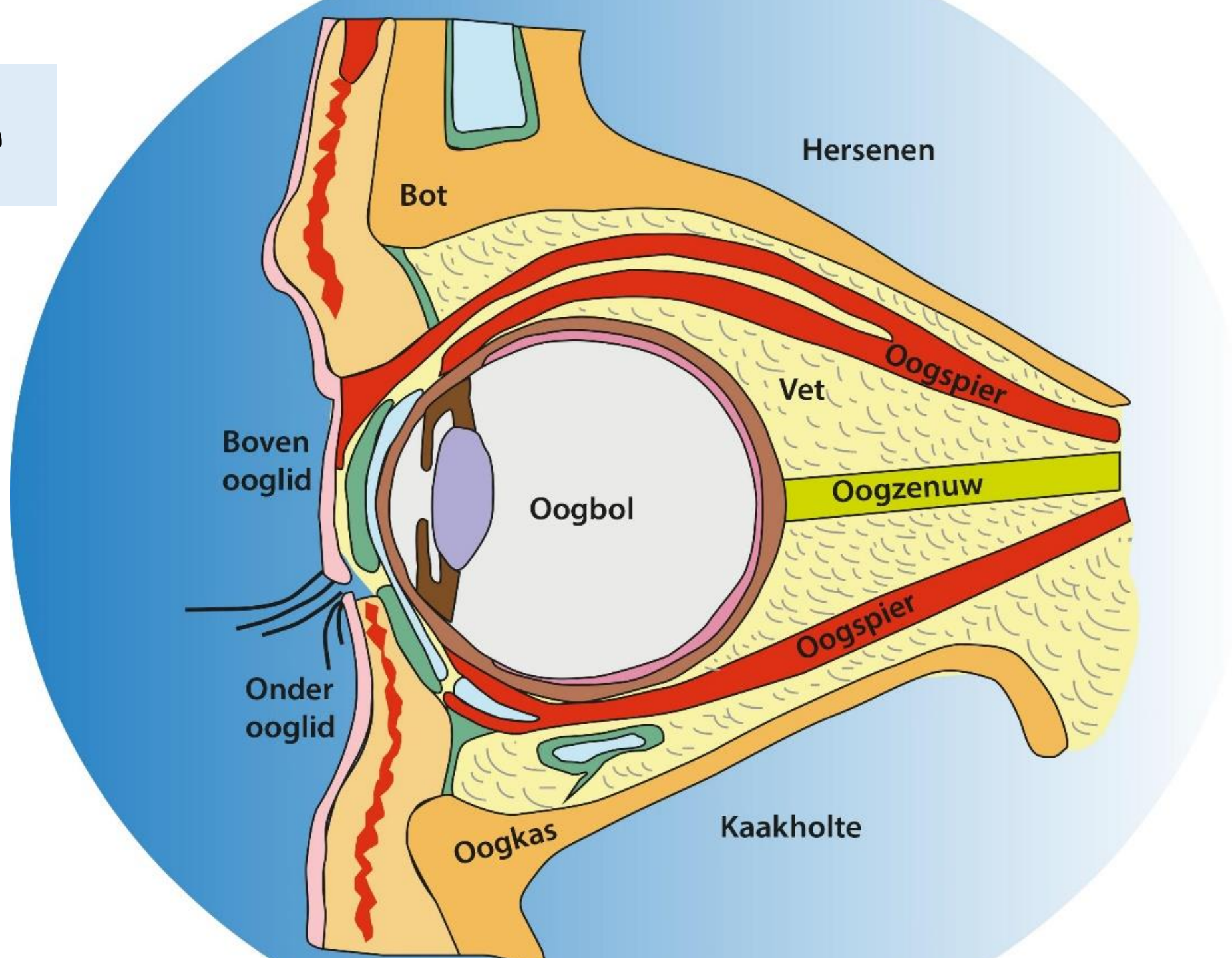
A



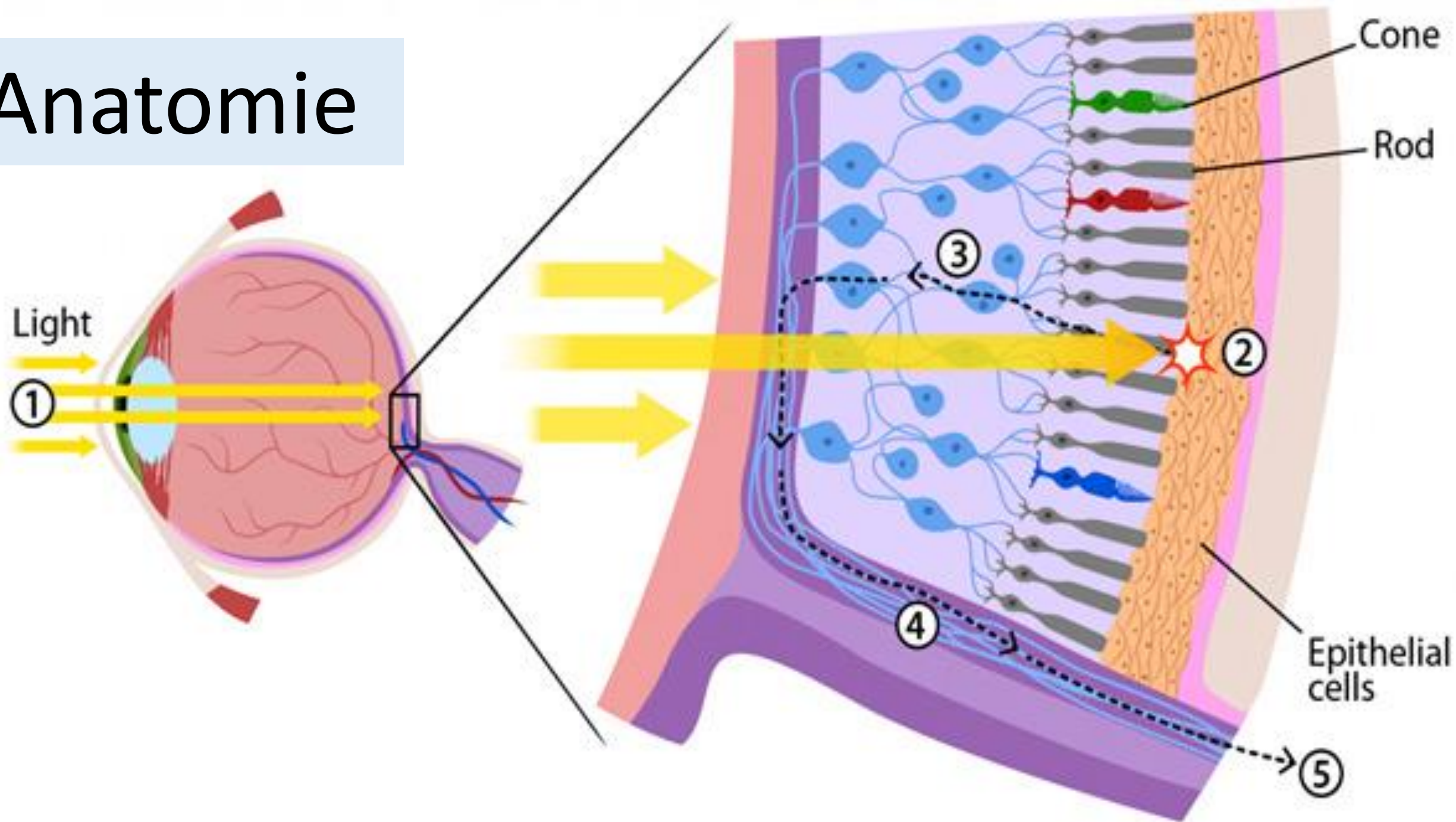
B



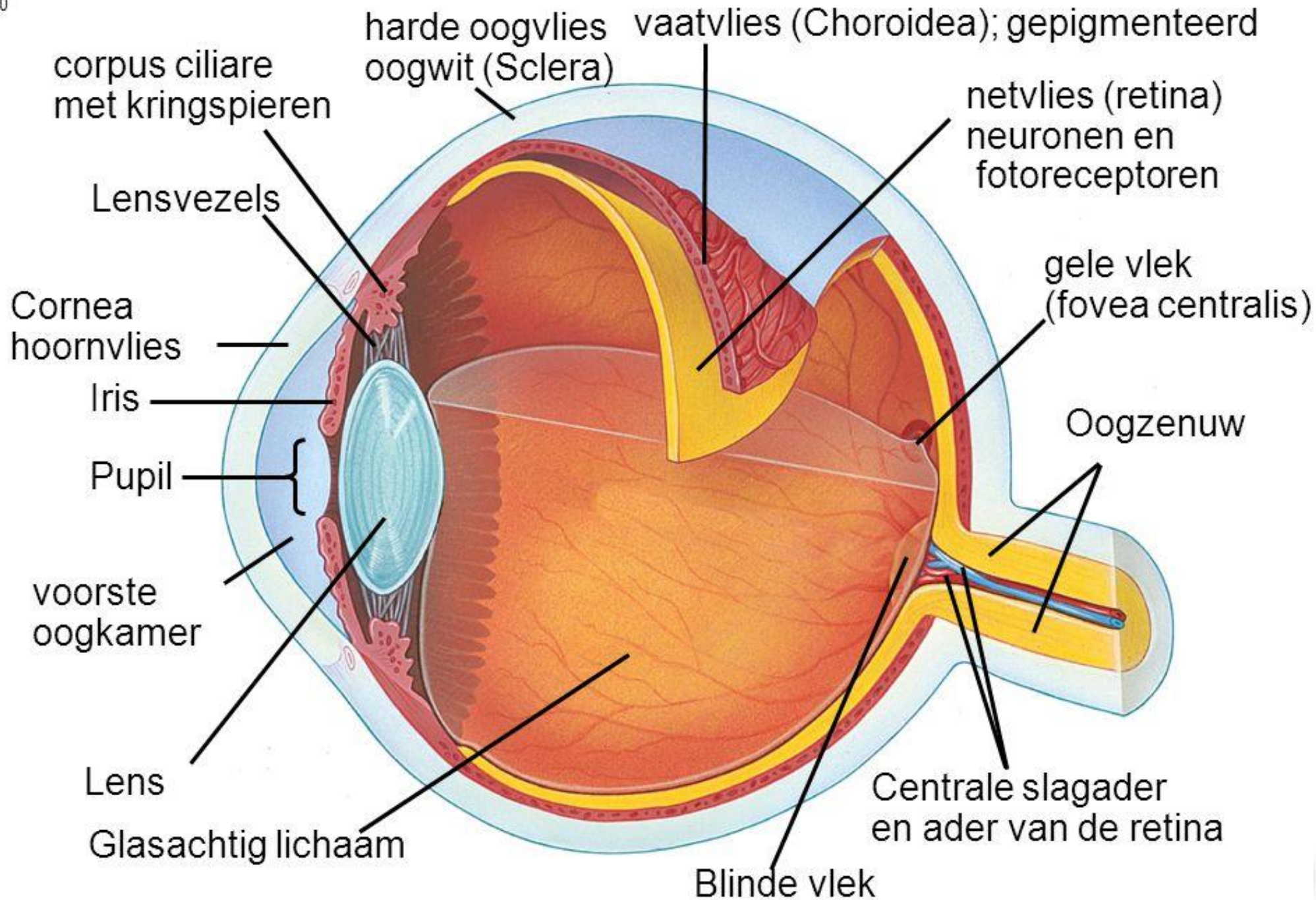
Anatomie



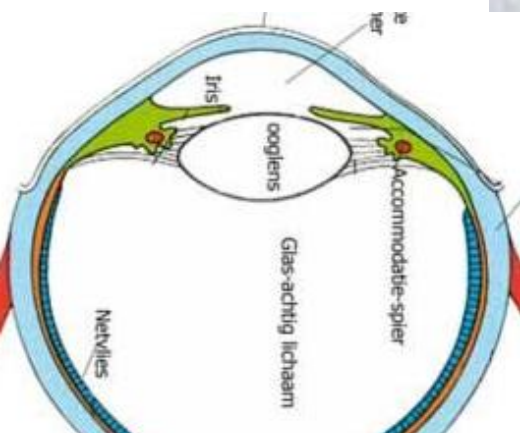
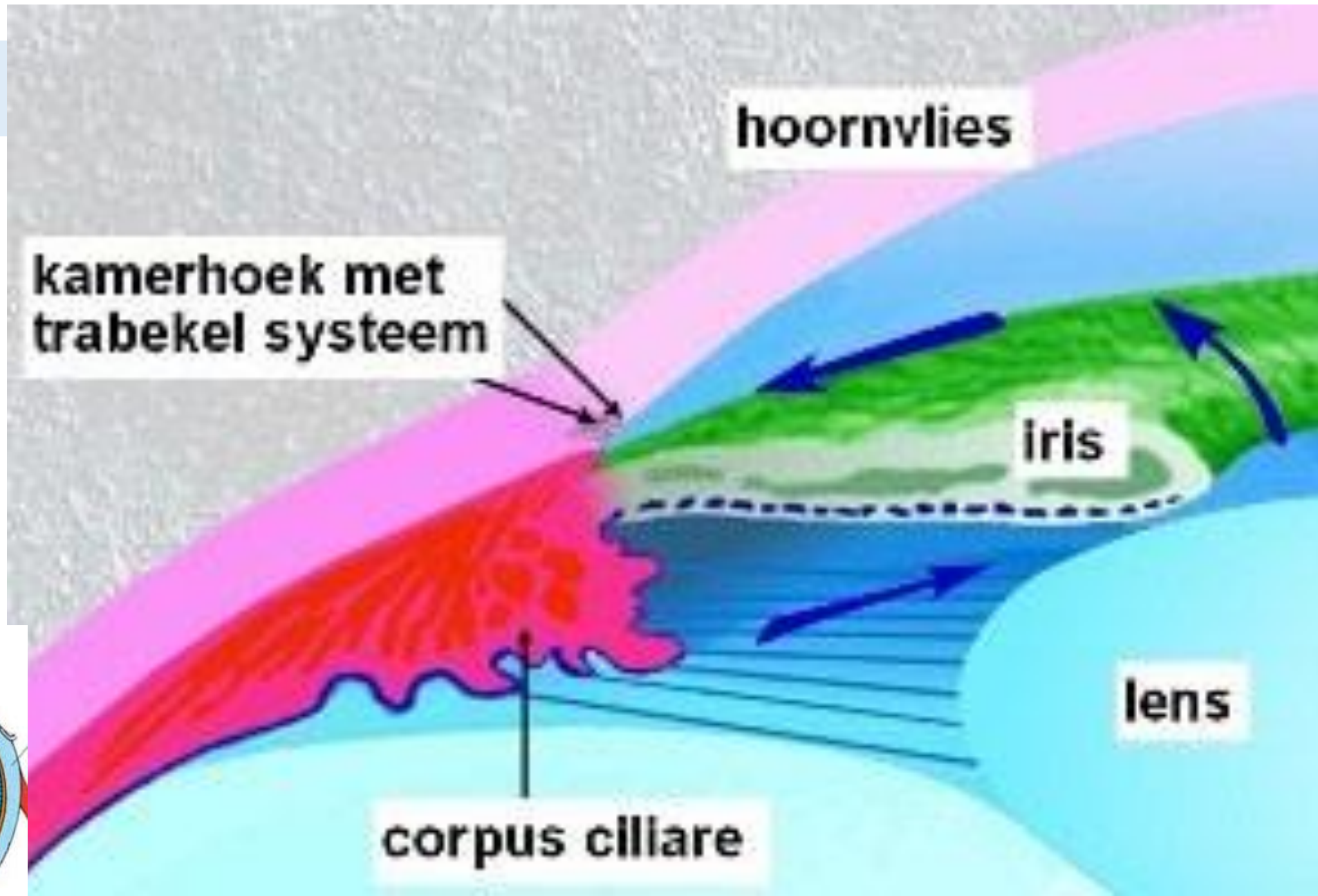
Anatomie



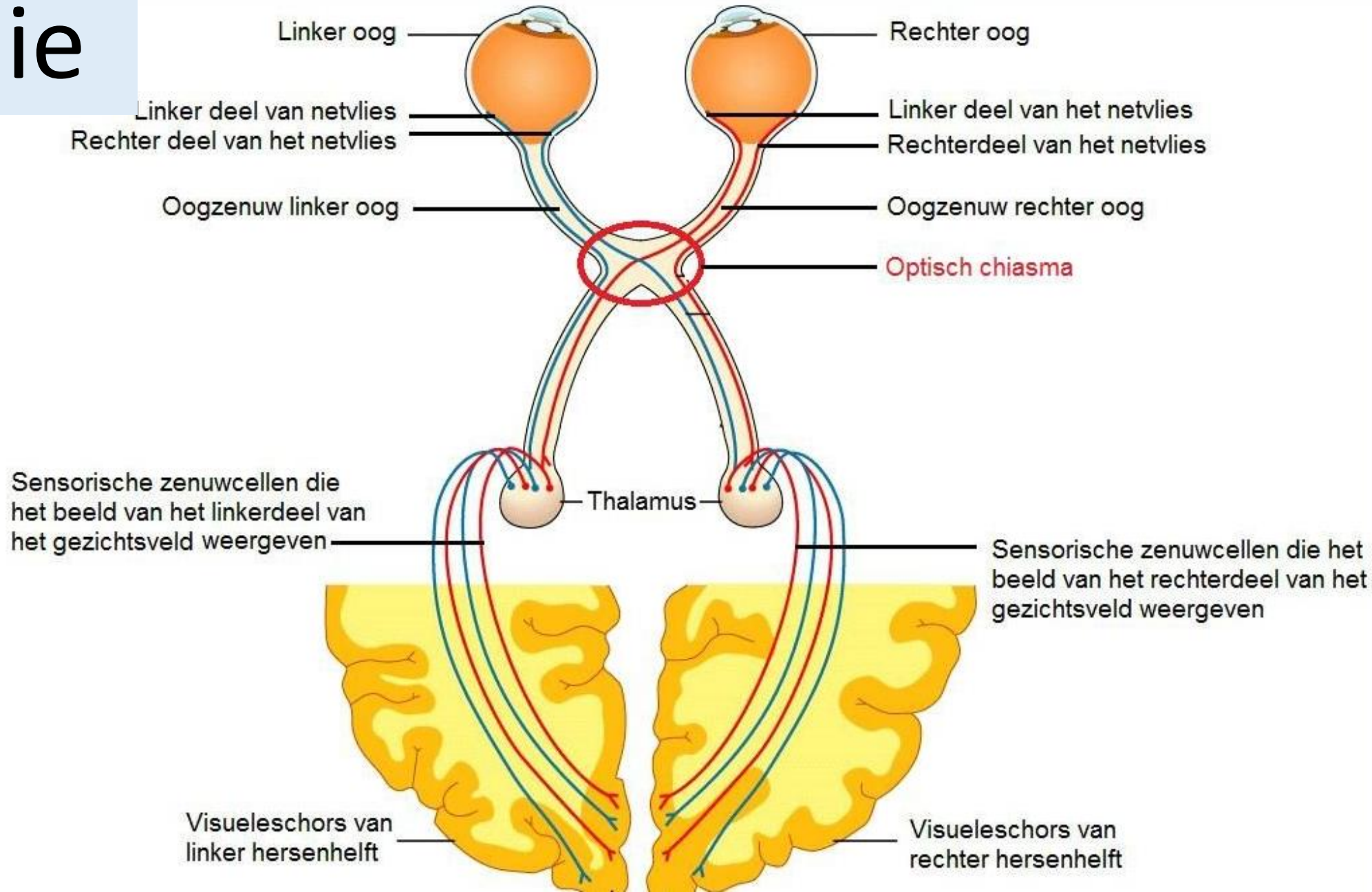
Anatomie



Anatomie



Anatomie



Welke oogziektebeelden zie je vaak?

<ul style="list-style-type: none">• Staar 15-30%	942.600 mensen NL (> 40 jaar)	} Prevalentie; bestaande gevallen
<ul style="list-style-type: none">• DM-retinopathie 34,6% van diabeten	206.800 mensen NL (20-80 jaar)	
<ul style="list-style-type: none">• Maculadegeneratie 1,4-20%.	102.400 mensen in NL (50+)	
<ul style="list-style-type: none">• Glaucoom 1,23%.	62.500 mensen NL (40-89 jaar)	
<ul style="list-style-type: none">• Infectieuze conjunctivitis	17 per 1000 patiënten per jaar (ppj)	} Incidentie; nieuwe gevallen
<ul style="list-style-type: none">• Corpus alienum	3-6 per 1000 ppj	
<ul style="list-style-type: none">• Chalazion	1-2 per 1000 ppj	
<ul style="list-style-type: none">• Netvliesloslating	10-18 per 100.000 ppj	
<ul style="list-style-type: none">• Herpes keratitis	5-32 per 100.000 ppj	
<ul style="list-style-type: none">• CVA oog	1-10 per 100.000 ppj	

Alarmsyptomen oogklachten

1. Pijn
2. Lichtschuwheid
3. Visusverandering
4. Misselijk/braken

Dhr de Boer, 71 jaar



Vraagt aan jou: Zou ik staar hebben, net als buurman?

Naar welke klachten kun je vragen?

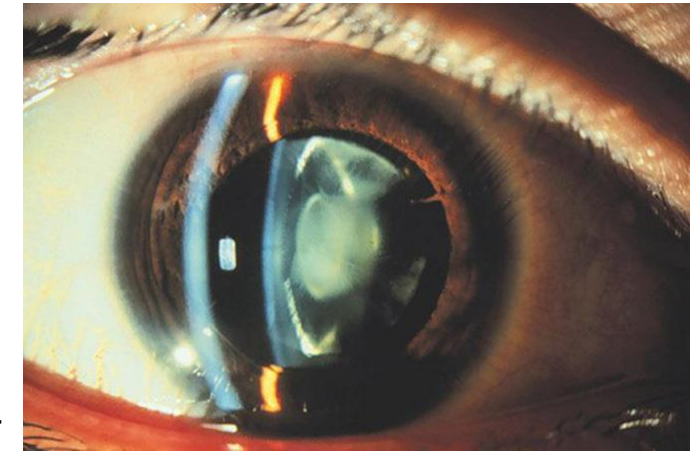- Klachten:
 - Wazig zien
 - Kleurverandering
 - Dubbelbeeld/schaduw
 - Schitteringen/halo's
 - Slecht in donker zien

Staar, cataract

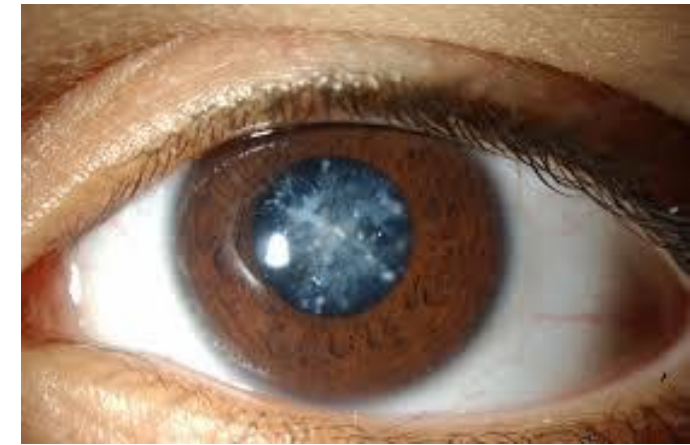- Troebeling van de lens door eiwit-klontering
- Meestal door ouderdom, soms med/fam
- Vrouw (65%) : Man (35%)
- 60% van de 75+ jarigen heeft staar
- Geleidelijk beloop

- Therapie: operatief

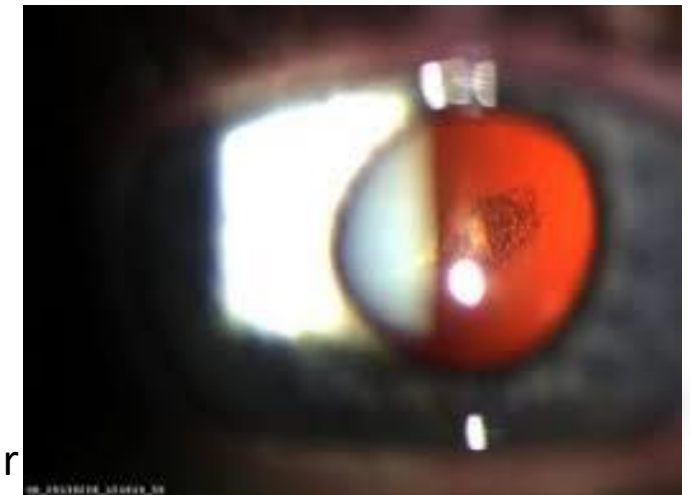nucleair



schors

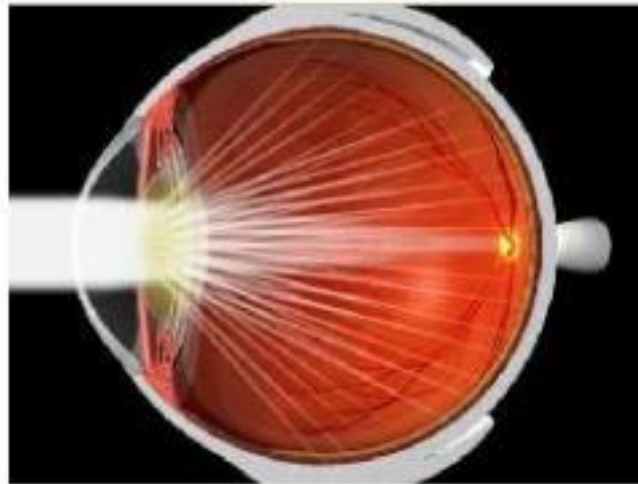
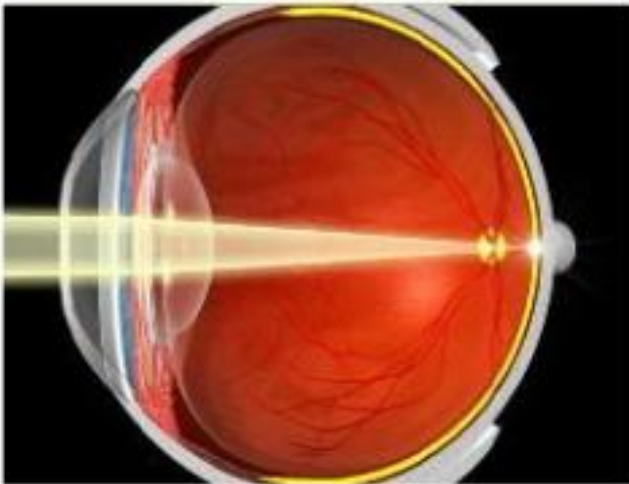


subcapsulair



Wat ziet patiënt?

Staar



Staaroperatie



Dhr de Boer, 71 jaar

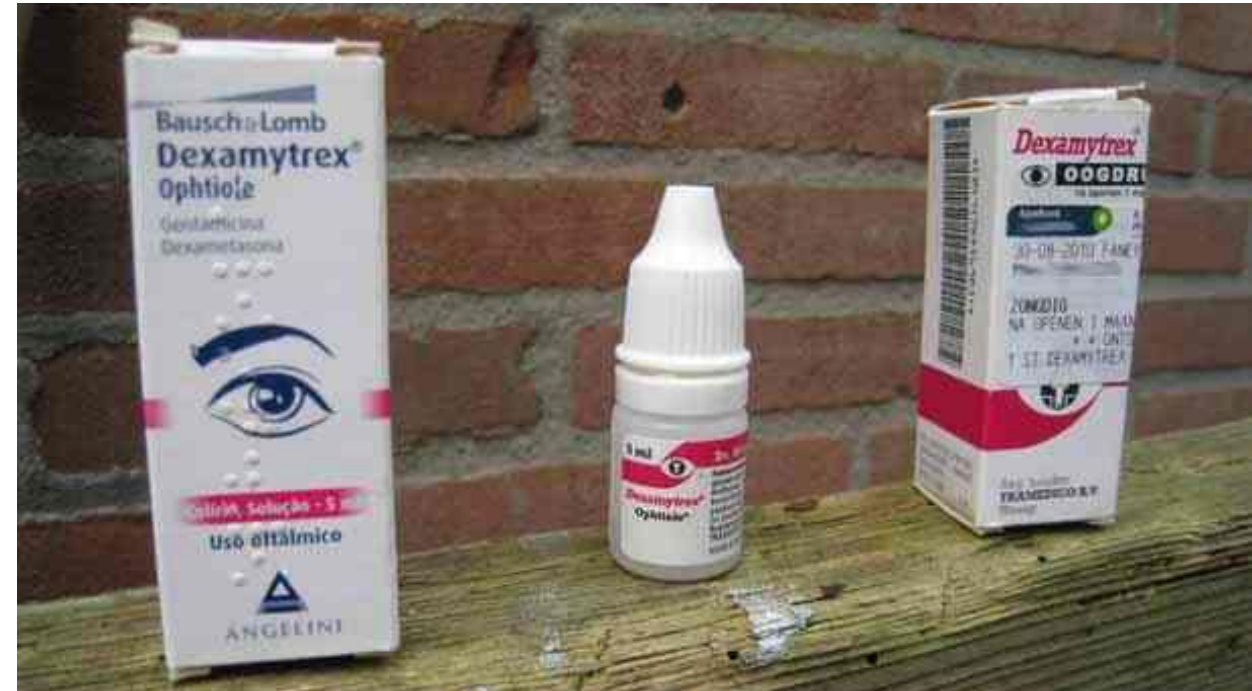

Geholpen aan staar.

Maar...

Hoe moet dat met al de druppels?

Leg het uit!

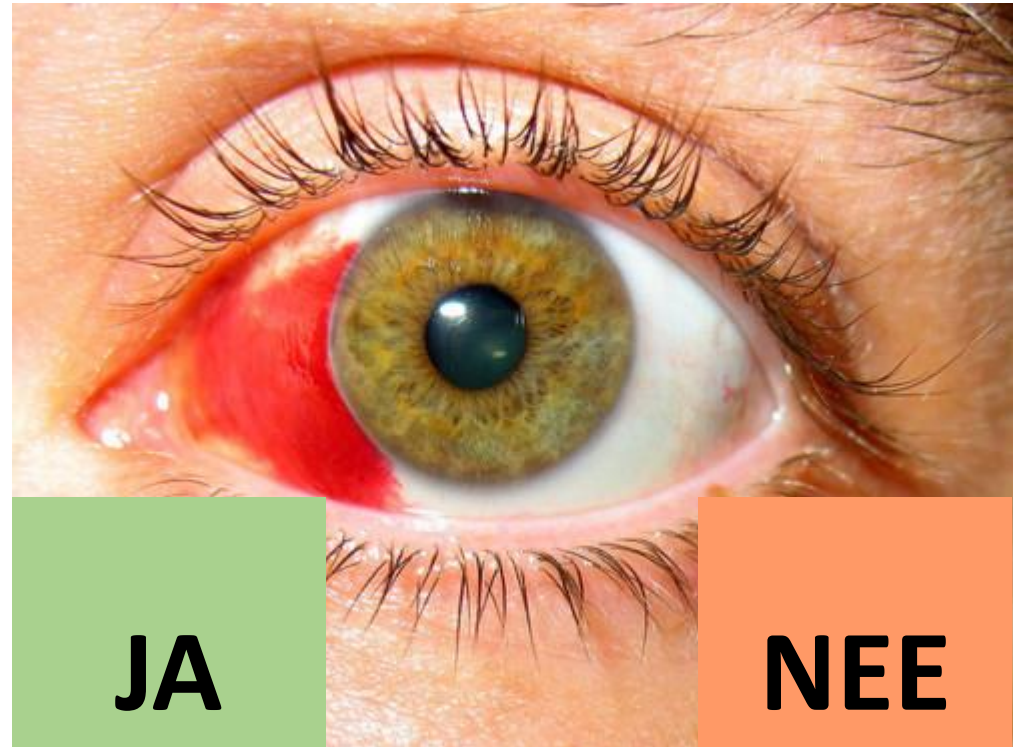


Connie Komen, 53 jaar

- Vanmorgen ineens rood oog
- Zicht is goed
- Geen trauma
- Niets in oog
- Geen pijn
- Geen dubbelzien
- Geen lichtflitsen
- Geen misselijkheid

Angst blind te worden

Is het ernstig?

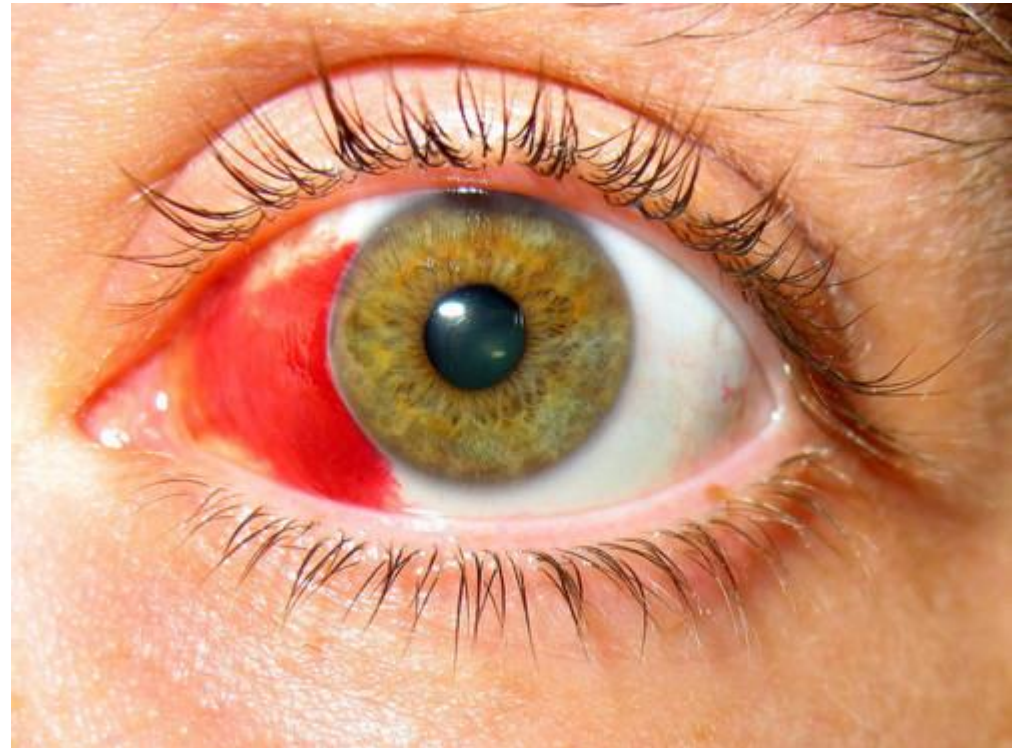


Connie Komen

Hoe lang duurt zoiets?

- Kan 2 weken duren
- Lakrood egaal, op oogwit
- Onschuldig
- Cornea helder & geen hyphaema > onschuldig
- Bij bloedverdunners, na trauma of oogbehandeling vaker

Hyposfagma



Dhr de Boer, 71 jaar



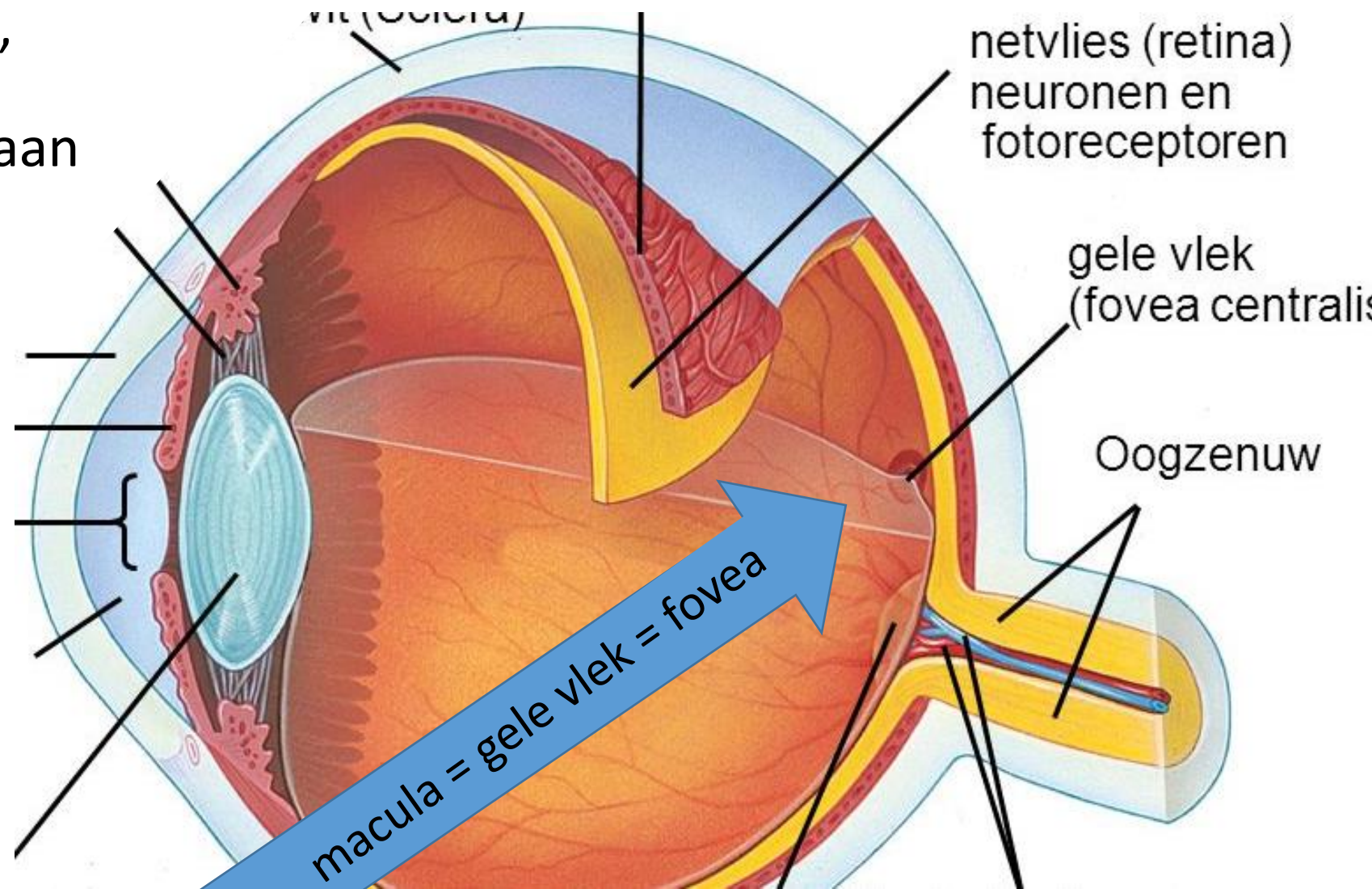
Na de staaroperatie is het zicht nog niet best...

Hij heeft ook maculadegeneratie zegt de oogarts.

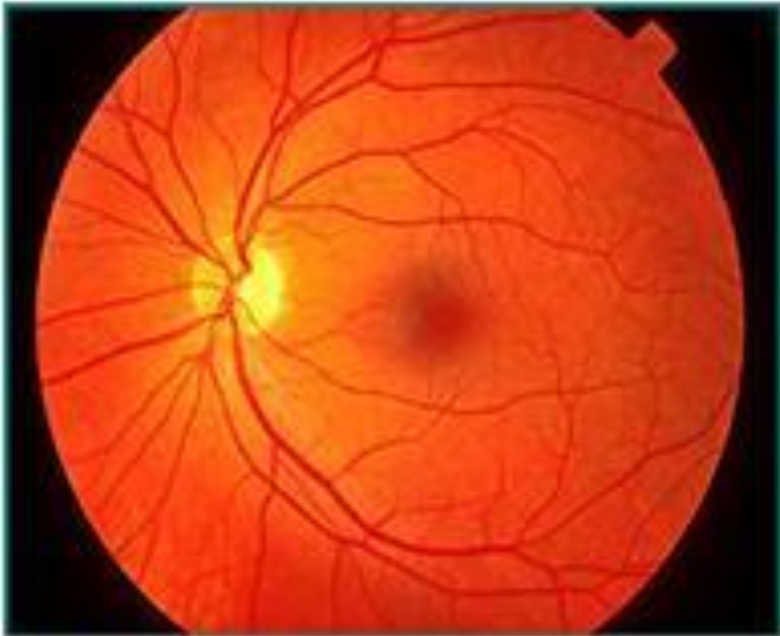
Wat is dat nu weer?

Maculadegeneratie (MD)

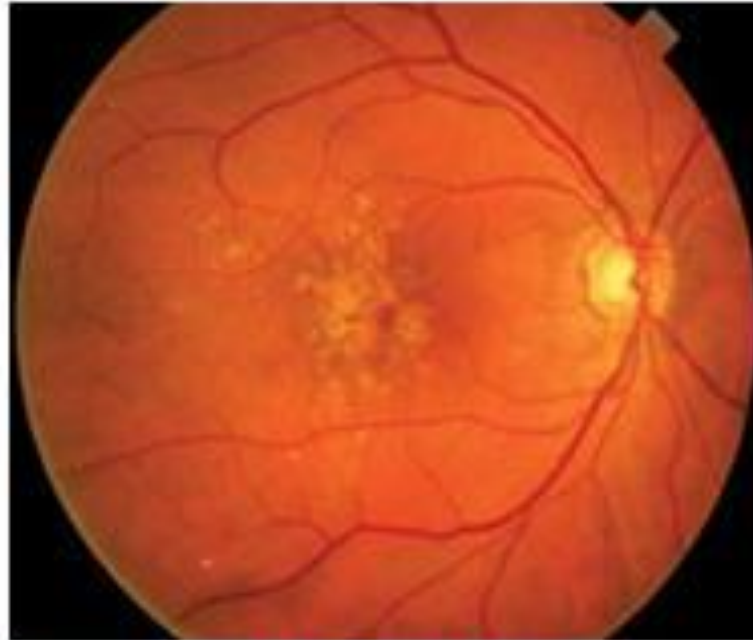- “veroudering van zicht”
- Centrale zien = aangedaan
- Ouderen > jongeren
 - 55jr: 14%, 75+: 37%
- Vrouw > man



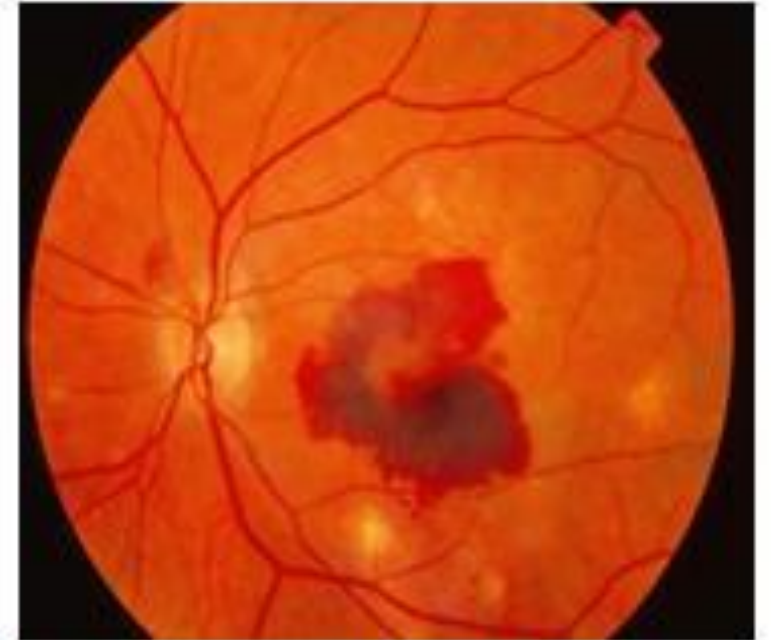Maculadegeneratie (MD)



Gezond netvlies



Droge macula degeneratie
80-90% van MD



Natte macula degeneratie
10-20% van MD

Wat ziet de patiënt met MD?



Normaal zicht



Vervormd zicht door LMD



Zicht in een gevorderd stadium van LMD

Therapie Maculadegeneratie

- Voeding
 - Antioxidanten in voeding. Vitamine C en E
 - Omega3 vetzuren
- Bij de droge vorm:
 - Geen
 - Om leren gaan met visuele beperking.
- Natte vorm:
 - Injecties in oog (VEGF: Lucentis/Avastin/Eylea)
 - 60% stabilisatie
 - 20-30% verbetering
 - Photodynamische therapie
 - Injecties gevolgd door laser. Beperkte resultaten

Tuinman Nico

- Iets in oog gekregen bij bladeren opruimen.
- Veel pijn: een 8
- Traant vreselijk: ziet dus niets
- Alsof er een zandkorrel zit.

Wat zijn de alarmsymptomen?

Wat is de meest waarschijnlijke diagnose?

CORPUS ALIENUM

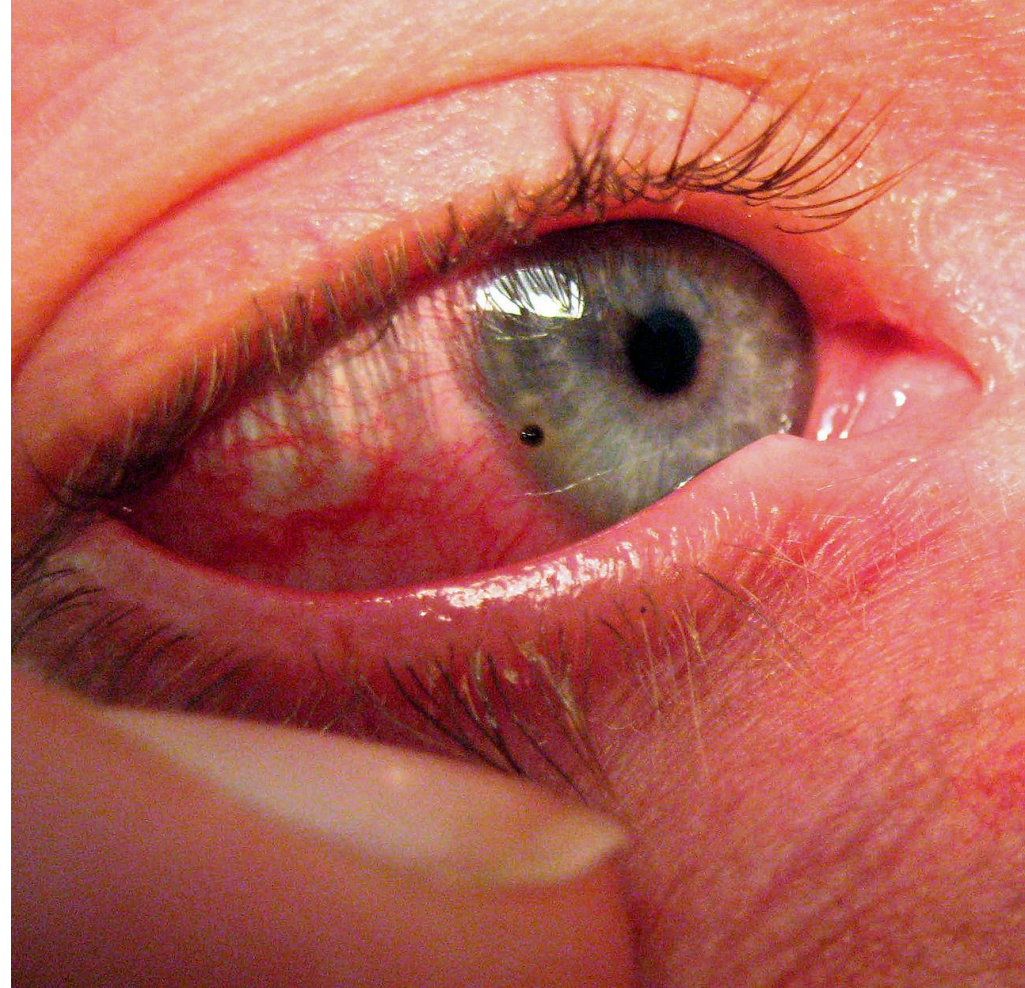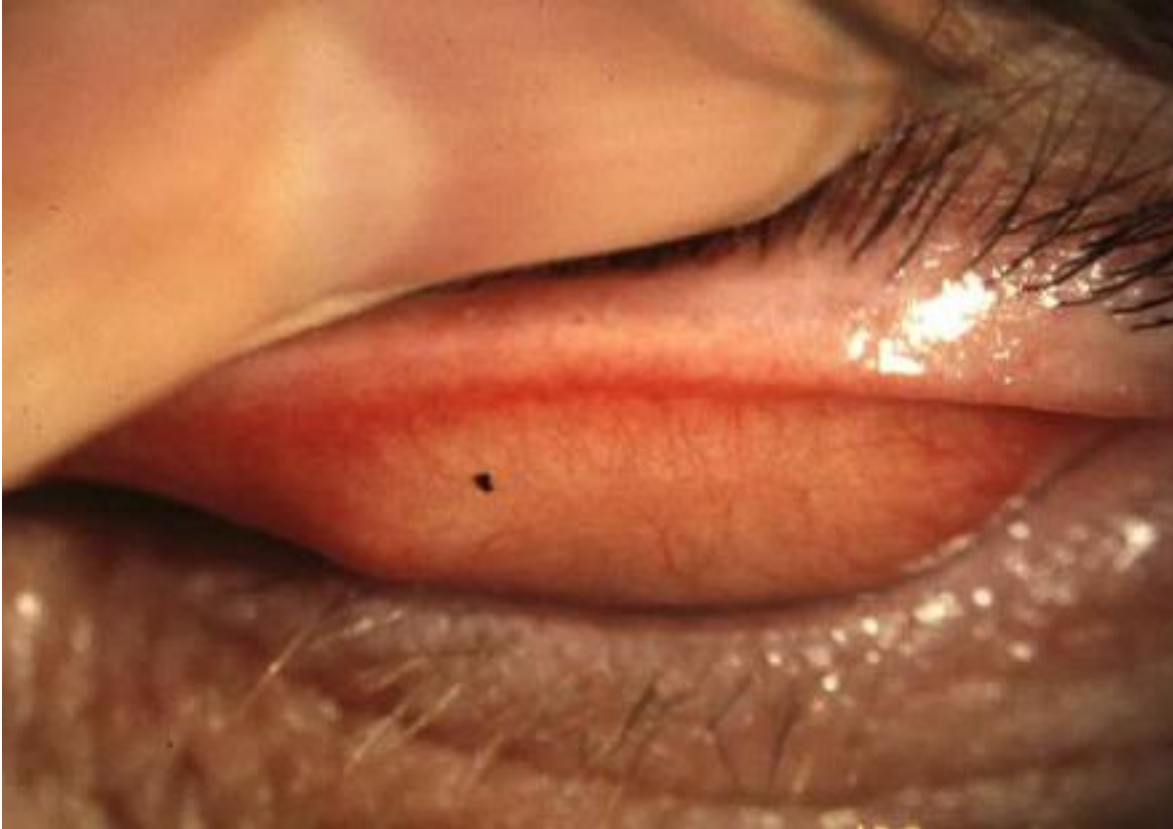Stelling:

Bij zoiets in het oog mag je altijd spoelen

JA

NEE

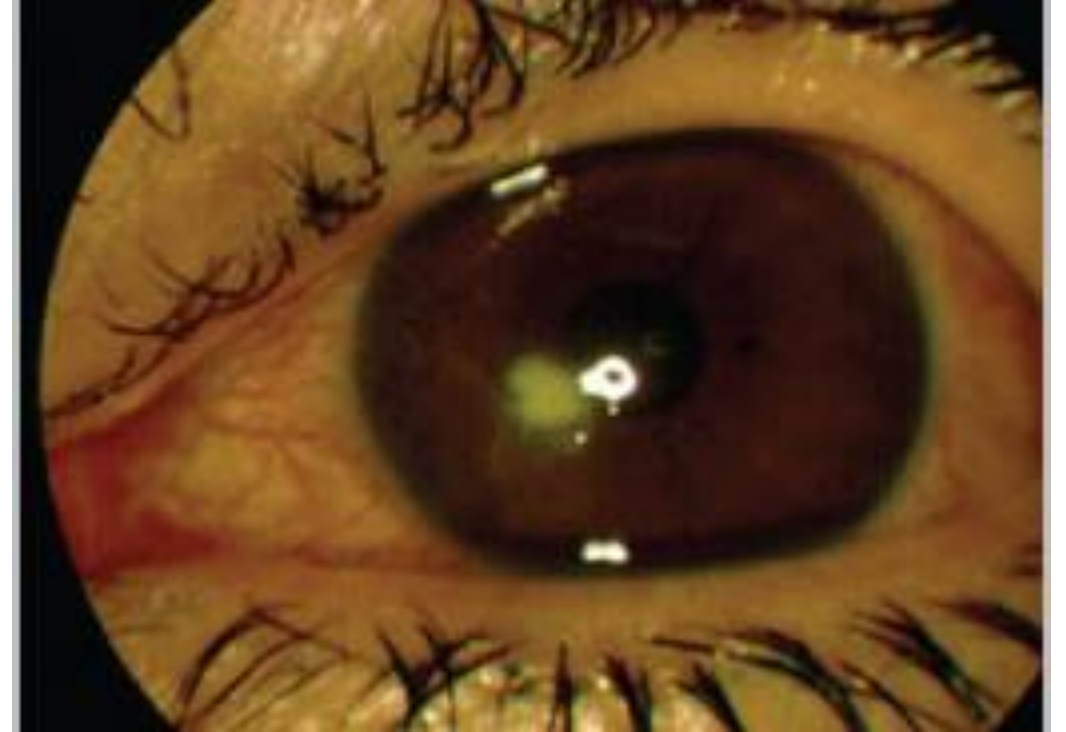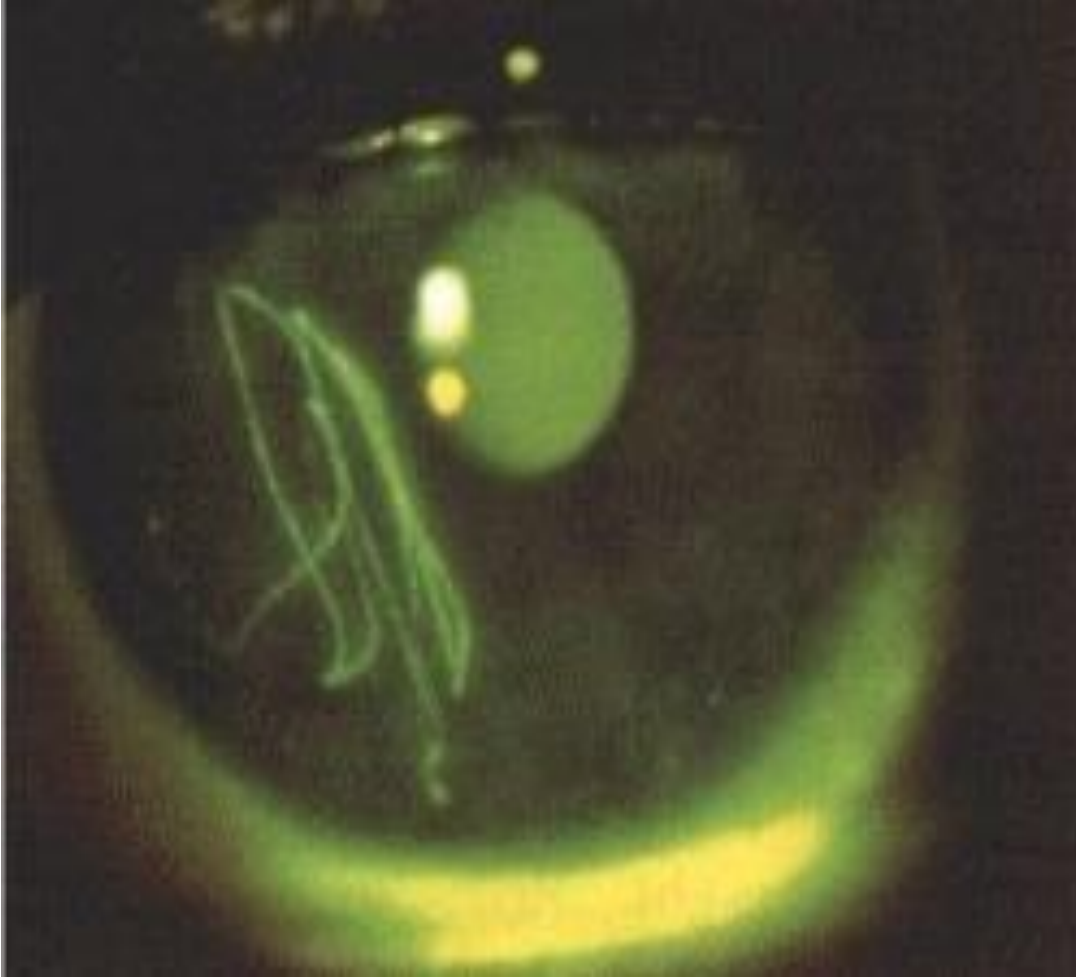
Wat zie je?



Corpus alienum

Fluoresceine

Cornea erosie



Mw Snijder, 48 jaar

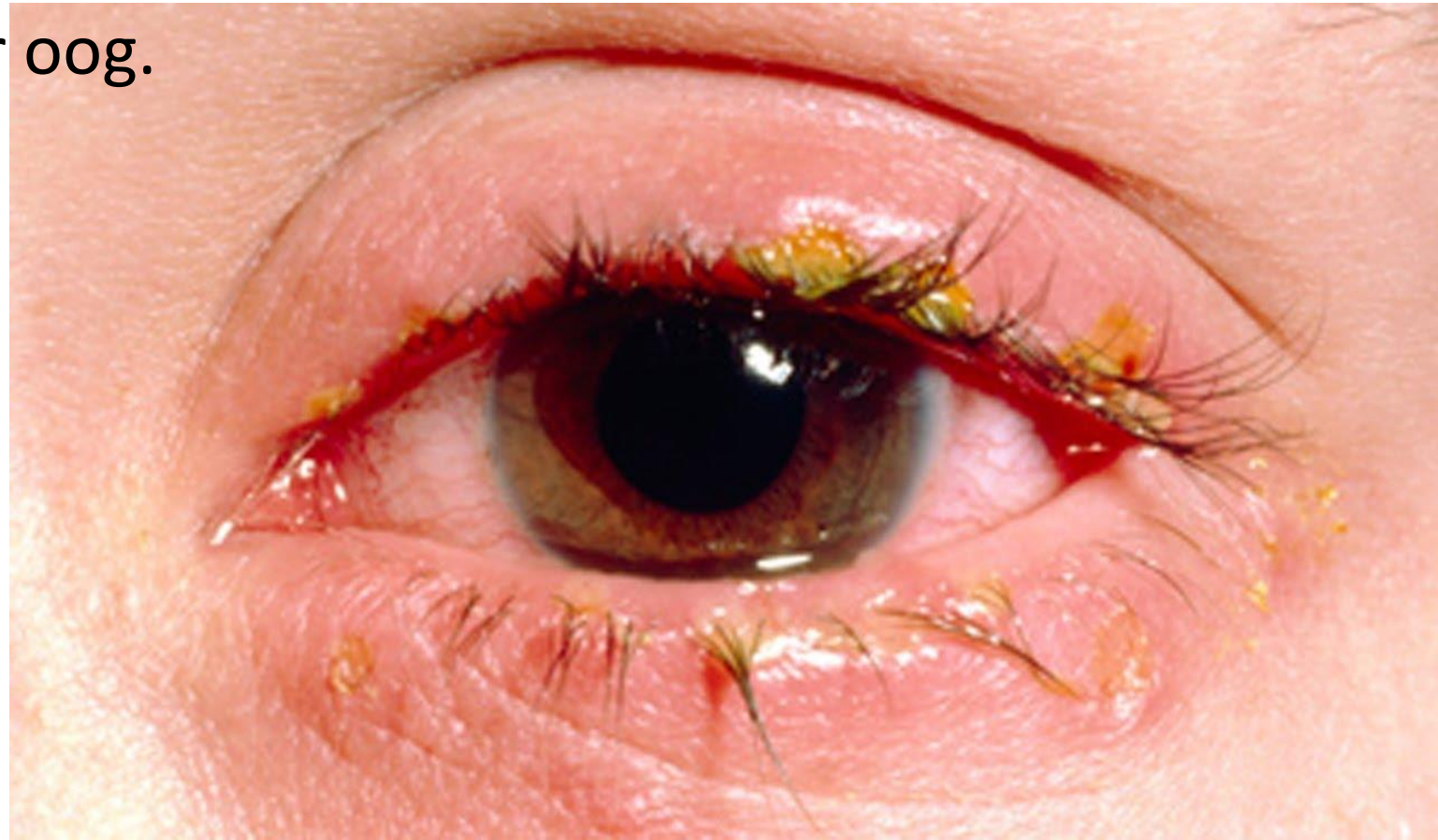
Sinds gisteren last van linker oog.

Rood en irriteert

Visus goed

Welke vragen stel je nog?

RISICOGROEP?



Adviezen bij conjunctivitis

Leg aan buurman/vrouw uit wat je de patiënt adviseert bij conjunctivitis

- Hoe lang duurt een oogontsteking?
- Wanneer contact opnemen?
- Wat helpt ertegen?
- Hoe schoonmaken?
- Contactlenzen wanneer in/uit?
- Gekookt/ongekookt water?

- Meestal max 1 week
- Alarmsymptomen of > 1 wk klachten
- Evt kunsttranen & evt neusspray
- Naar de neus toe
- Als klachten over zijn. Bij druppels: 15 min na druppel
- Ongekookt water mag
- Kijk op thuisarts.nl instructievideo

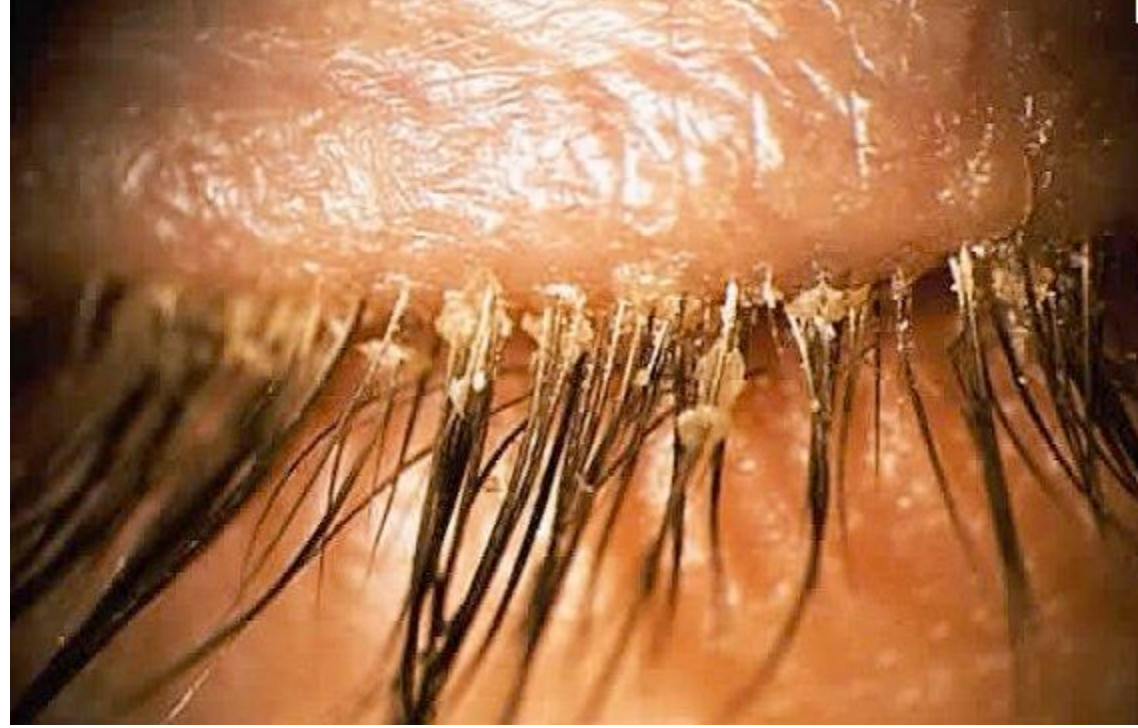Instructie www.thuisarts.nl

OOGONTSTEKING

Blepharitis

Ooglidranden zijn ontstoken

- 20-40% van de bevolking
- Vooral bij huidaandoeningen, zoals eczeem, acne en rosacea
- Twee soorten:
 - Anterieure blepharitis vrouw (80%) > man (20%)
 - Posterieure blefaritis / meibomitis



Info van www.thuisarts.nl

ONTSTOKEN OOGLEDEN

WEKEN, MASSEREN & POETSEN

Blepharitis

Alarmsyptomen oogklachten

1. Pijn
2. Lichtschuwheid
3. Visusverandering
4. Misselijk/braken



Rogier de Ruijter, 52 jaar

- Ineens hevige pijn linker oog
- Sinds 2 uur extreem
- Pijnscore 8
- Misselijk en net gebrakt
- Ziet minder: wazig

- Geen trauma
- Geen vuil /vloeistof
- Geen pus
- Geen lichtflits

U1

U2

U3

Urgentie?

OOGKLACHTEN (INCL. TRAUMA)

TRIAGECRITERIA

Telefonisch Fysiek

LEVENSBEDREIGEND U1 Ambu SEH

Levensbedreigend Doorboord oog

SPOED U2 SEH SEH

Spoed Loog of zuur in het oog
Pijn én braken én ouder dan 40 jaar
Acuut dubbelzien
Acute visusdaling

DRINGEND U3 Huisarts Huisarts

Dringend Pijn
Lichtflitsen
Corpus alienum

NIET DRINGEND U4 Huisarts Huisarts

Niet dringend Oogontsteking langer dan 3 dagen en zonder verbetering

ADVIES U5 Advies Advies

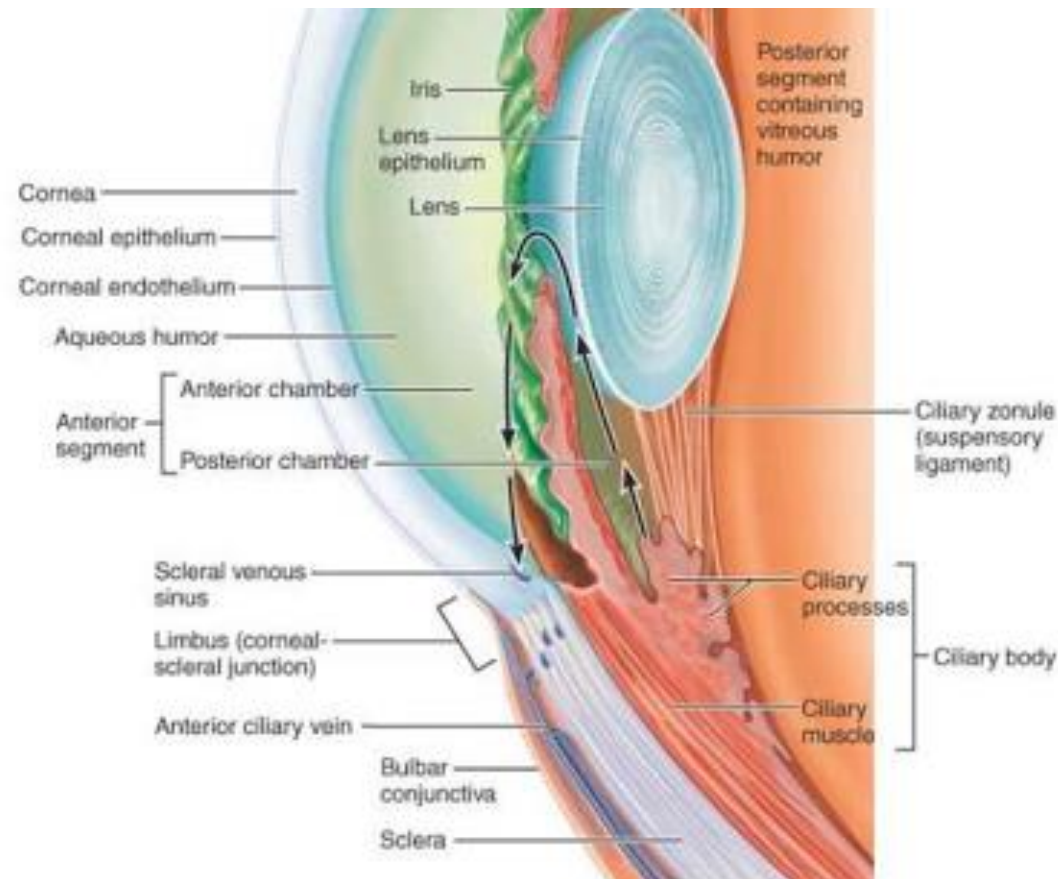
Advies Stomp trauma zonder klachten
Oogontsteking met pussende afscheiding

Acuut Glaucoom

Oogboldruk plots te hoog

0,5% van mensen tussen 40-80 jr

- Visus wazig
- Misselijkheid en braken





Wat ziet patiënt?



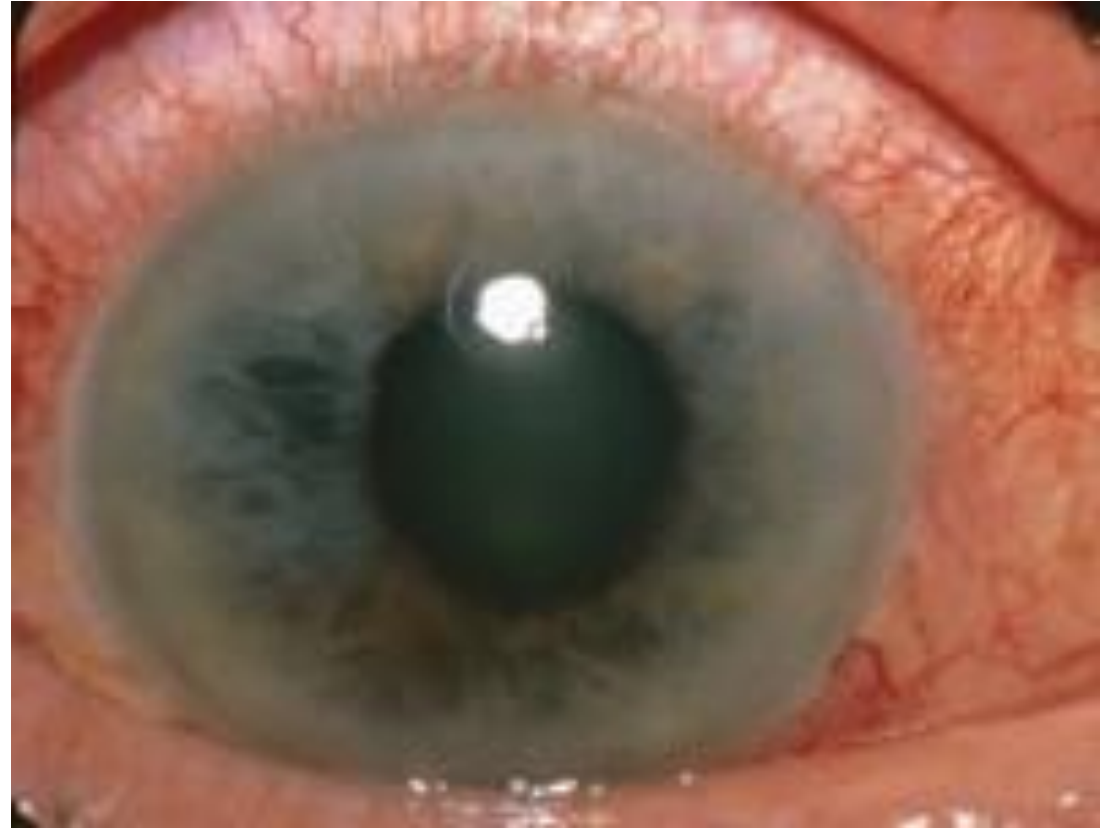Wat zie jij?

Het oog:

- Rood
- Dof
- Harde knikker

Patiënt:

- Lichtschuw
- Pijnlijk
- Misselijk, braken



Samengevat

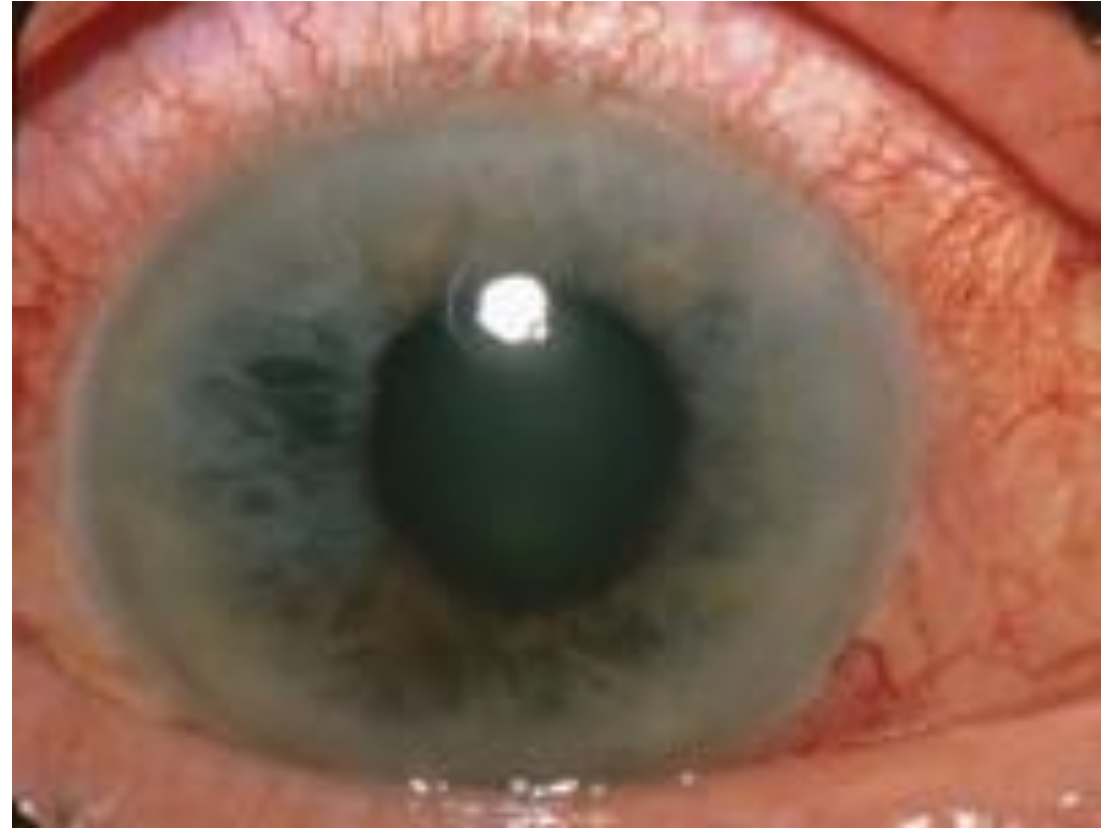Oogboldruk plots te hoog

40+ jaar

Pijn +++

Misselijk, braken

Wazig zien



Alarmsyptomen oogklachten

1. Pijn
2. Lichtschuwheid
3. Visusverandering
4. Misselijk/braken

Dhr van Puffelen, 79 jaar

Bezig met zijn schilderij

Plots minder goed zien aan de rechter kant

- Geen pijn
- Geen trauma
- Geen vuil /vloeistof
- Geen pus
- Geen lichtflits
- Wel wat draaiërig

U1

U2

U3

Urgentie?

OOGKLACHTEN (INCL. TRAUMA)

TRIGRACRITERIA

	Telefonisch	Fysiek
LEVENSBEDREIGEND U1	Ambu	SEH
Levensbedreigend		
Doorboord oog		
SPOED U2	SEH	SEH
Spoed		
Loog of zuur in het oog Pijn én braken én ouder dan 40 jaar Acuut dubbelzien Acute visusdaling		
DRINGEND U3	Huisarts	Huisarts
Dringend		
Pijn Lichtflitsen Corpus alienum		
NIET DRINGEND U4	Huisarts	Huisarts
Niet dringend		
Oogontsteking langer dan 3 dagen en zonder verbetering		
ADVIES U5	Advies	Advies
Advies		
Stomp trauma zonder klachten Oogontsteking met pussende afscheiding		

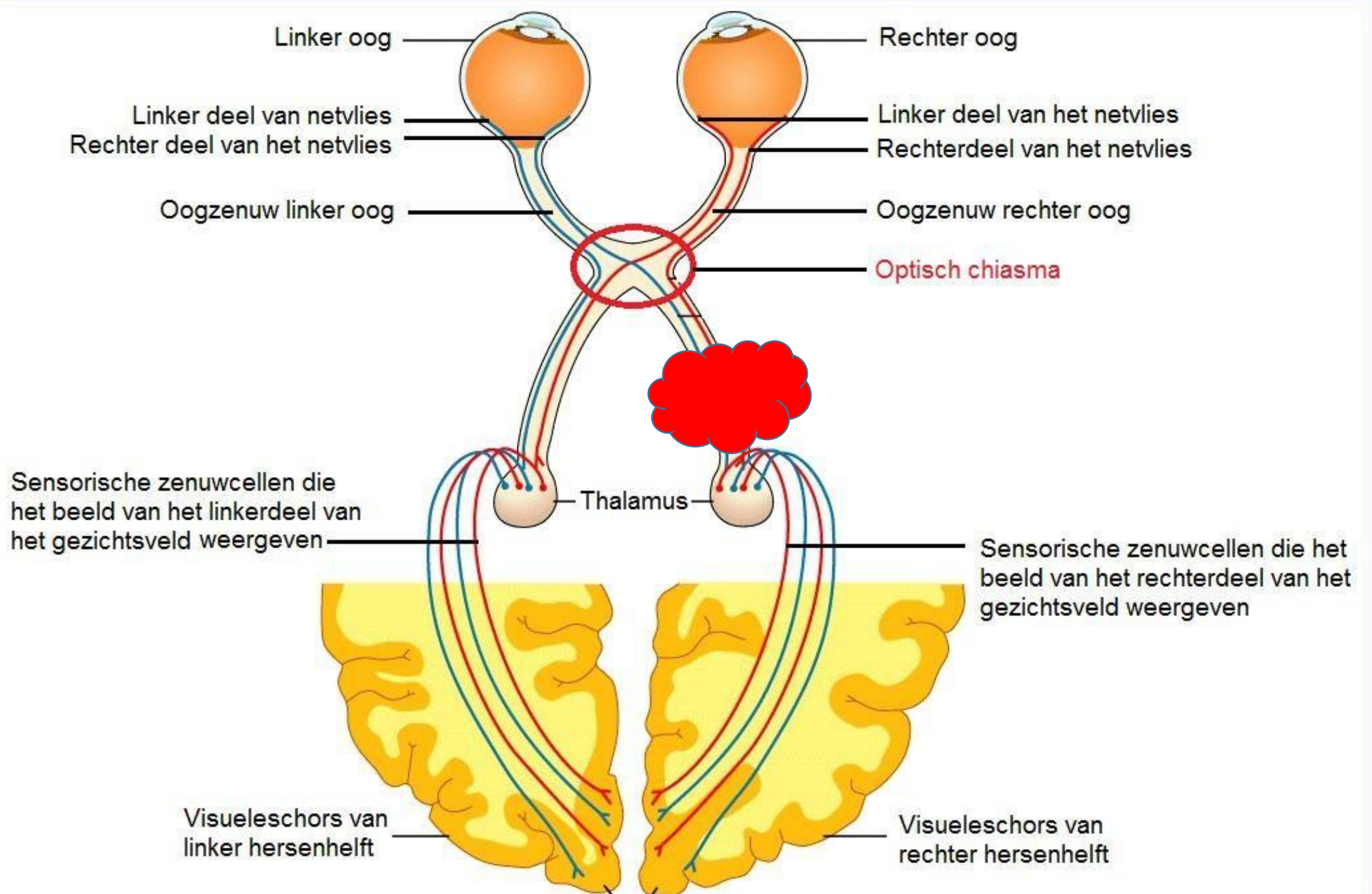
Dit ziet hij met zijn rechter oog

60% van de patiënten merkt hemianopsie niet op!



Haemianopsie

Haemianopsie



Alarmsyptomen oogklachten

1. Pijn
2. Lichtschuwheid
3. Visusverandering
4. Misselijk/braken

Mw Nijboer, 36 jaar

- Sinds de nieuwe tv ziet ze fliebertjes en dingetjes voor haar beeld drijven...
- Nooit eerder gezien

- Niets in/tegen oog
- Geen pijn
- Geen flits
- Geen visusdaling

Diagnose Mw Nijboer

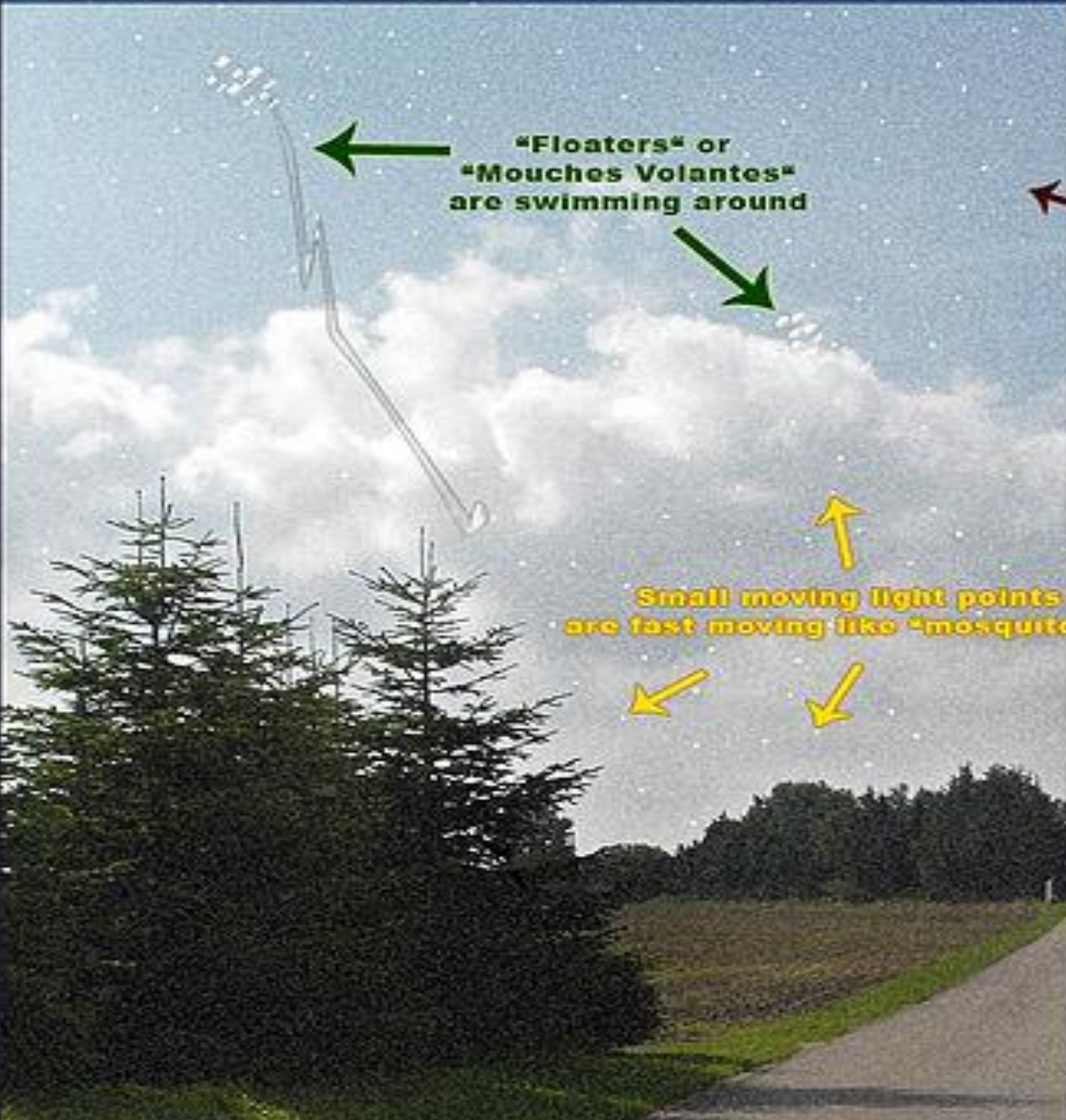
Netvliesloslating

Migraine


Mouches
volantes

Mouches Volantes

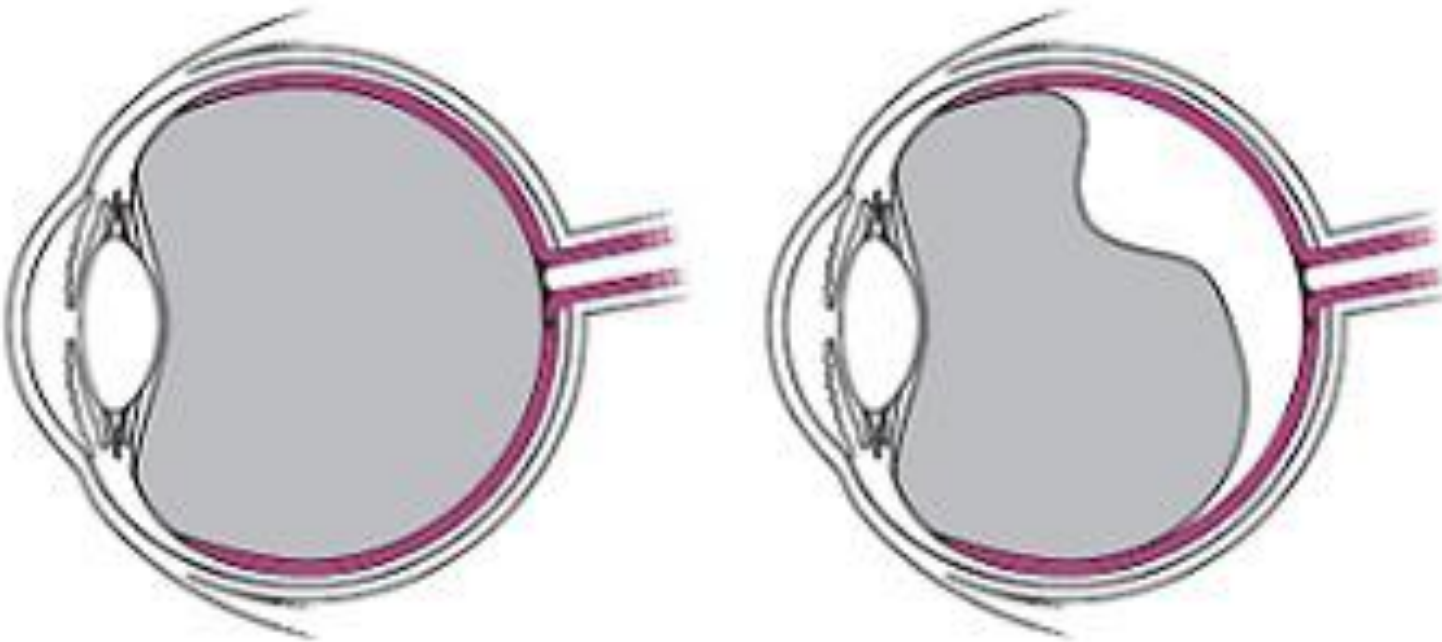
Disturbed "Visual Snow" Vision



Normal Vision

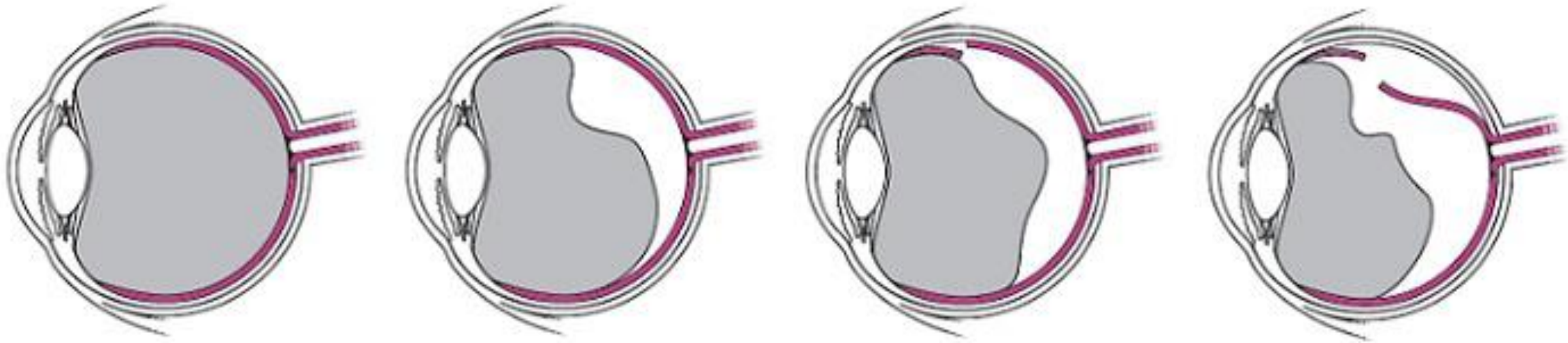


Waar zit het probleem?




Glasvocht 'krimpt'

Ablatio retina/ netvliesloslating



Netvliesloslating

Wat ziet patiënt?



Feiten en getallen

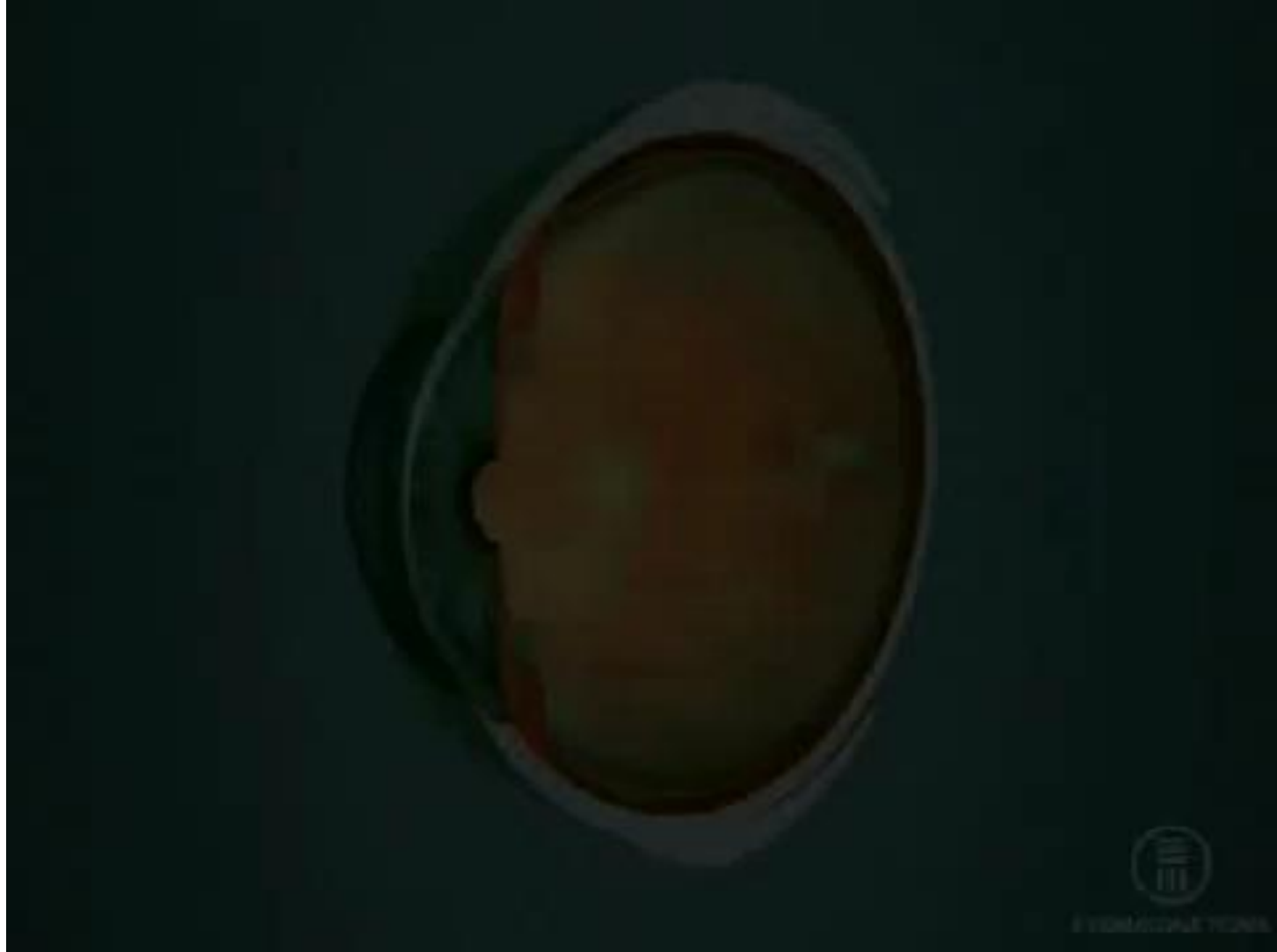Klachten

- Troebelingen/mouches volantes
- Lichtflitsen zijn vaak aanwezig
- Uitval van gezichtsveld, breidt vaak uit
- Vermindering van zicht
 - In 50% ook centrale zien aangedaan

Feiten

- Man > vrouw
- Vaakst 50-70 jaar
- 1 : 5500-8500/jaar
- Meer risico:
 - Sterk bijzienden (min glazen)
 - Eerder netvliesloslating
 - Eerder oogoperatie
 - Familie met loslating
 - Na trauma

Filmpje netvliesscheur en netvliesloslating

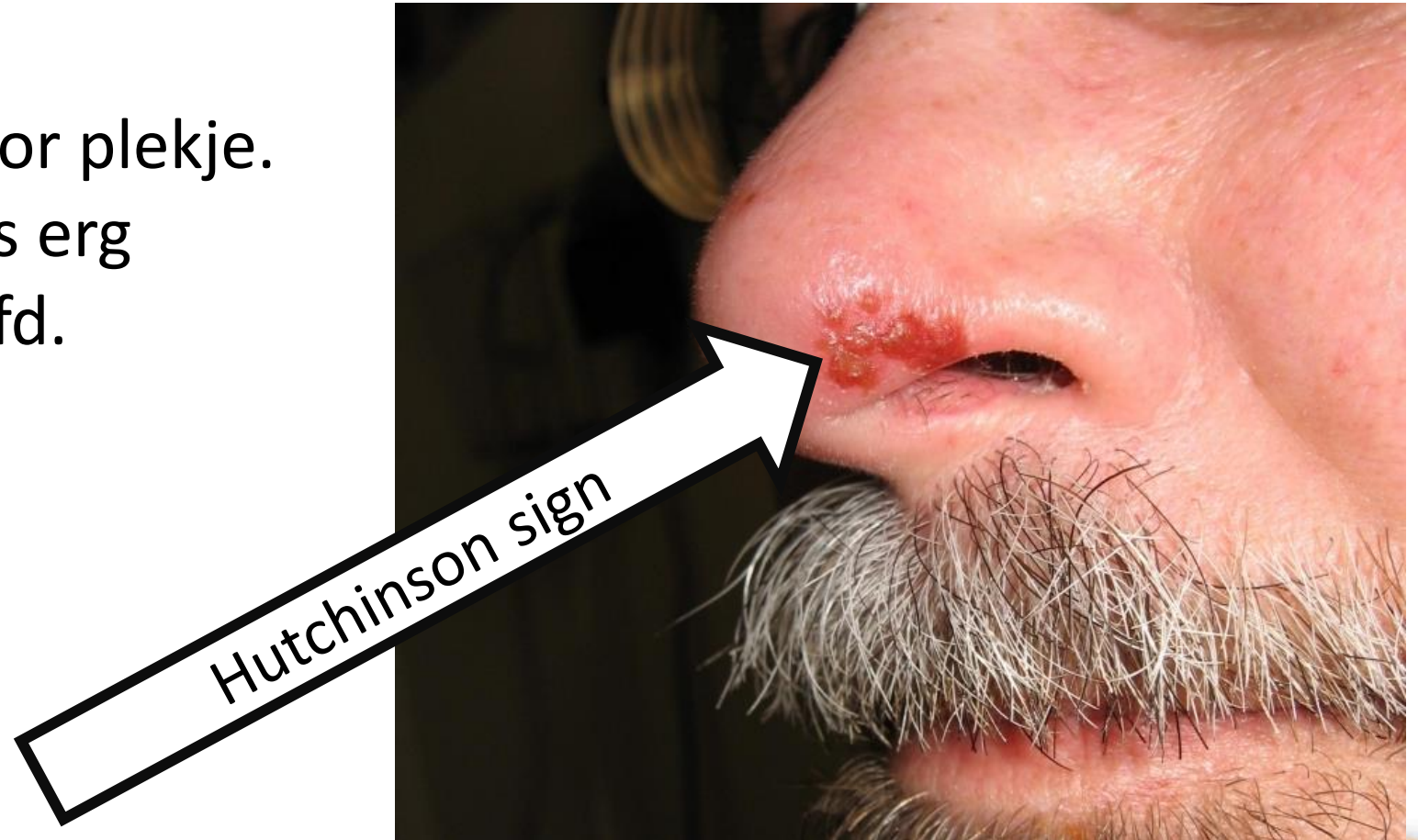


Netvliesloslating

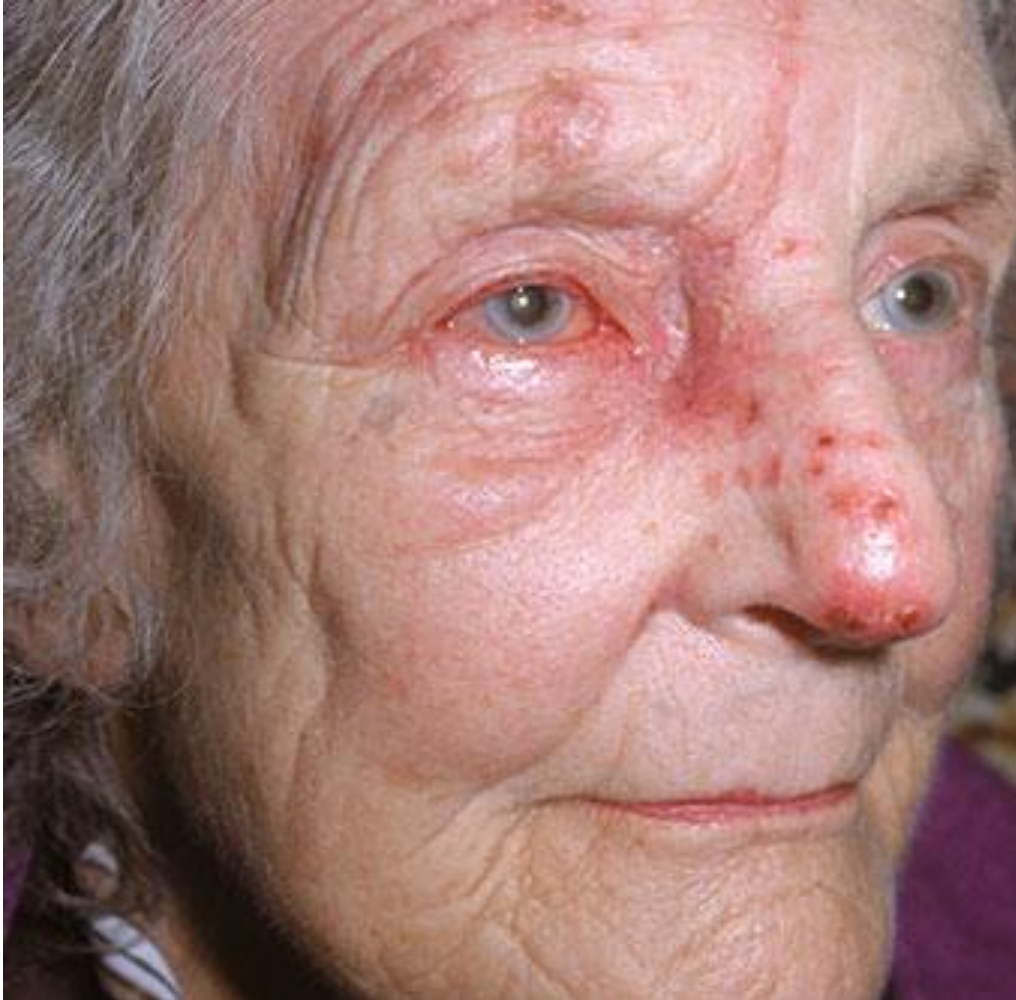Dhr Verbruggen, 57 jaar

Komt aan de balie.
Wil graag een zalfje voor plekje.
Zijn huid van de neus is erg
gevoelig, ook voorhoofd.

Wat zie je precies?



Herpes Zoster, gordelroos



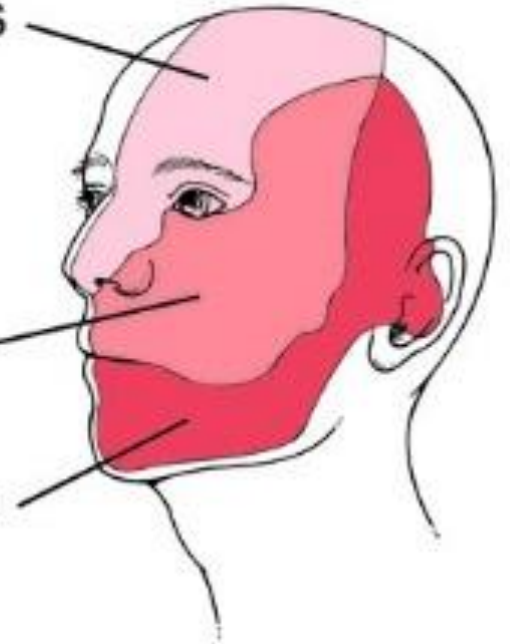
Het oog kan hierbij aangedaan zijn (75% van de gevallen)

de 3 takken van de
nervus trigeminus:

nervus ophthalmicus

nervus maxillaris

nervus mandibularis



Herpes zoster

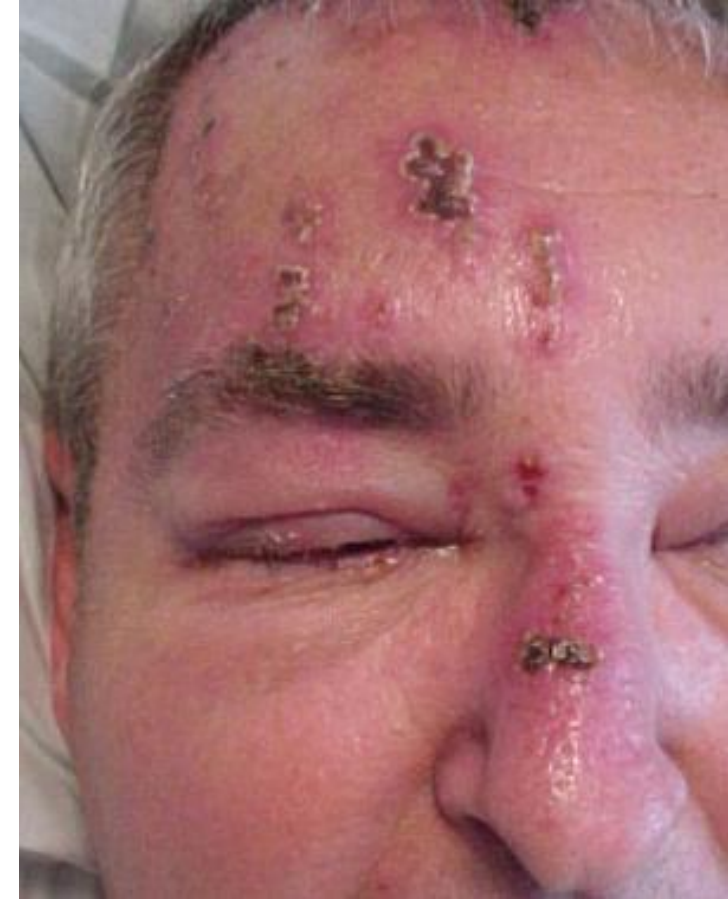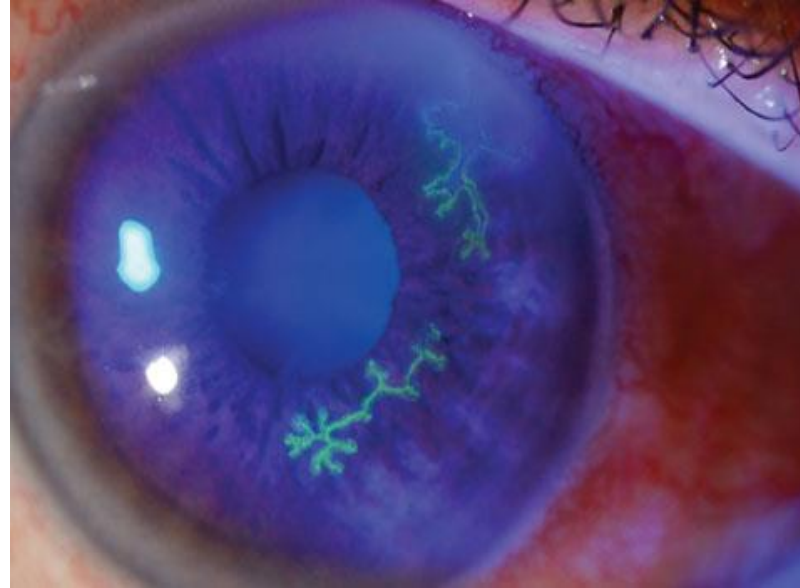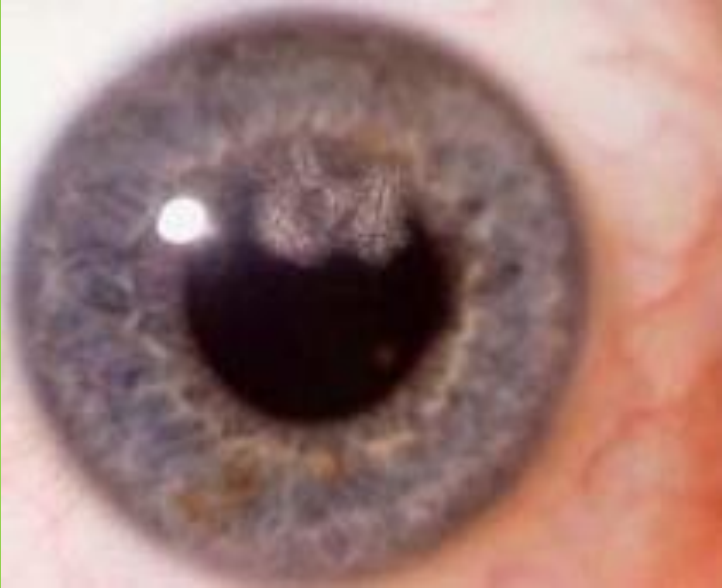Feiten

- Gemiddelde leeftijd 50-70 jaar
- Man = vrouw
- In 80-90% zoster op de romp
- In 10-20 % een zoster gelaat
 - Bovenste tak 20x vaker dan onderste en middenste tak
 - 75% van bovenste tak: oogklachten

Wat ervaart patiënt ?

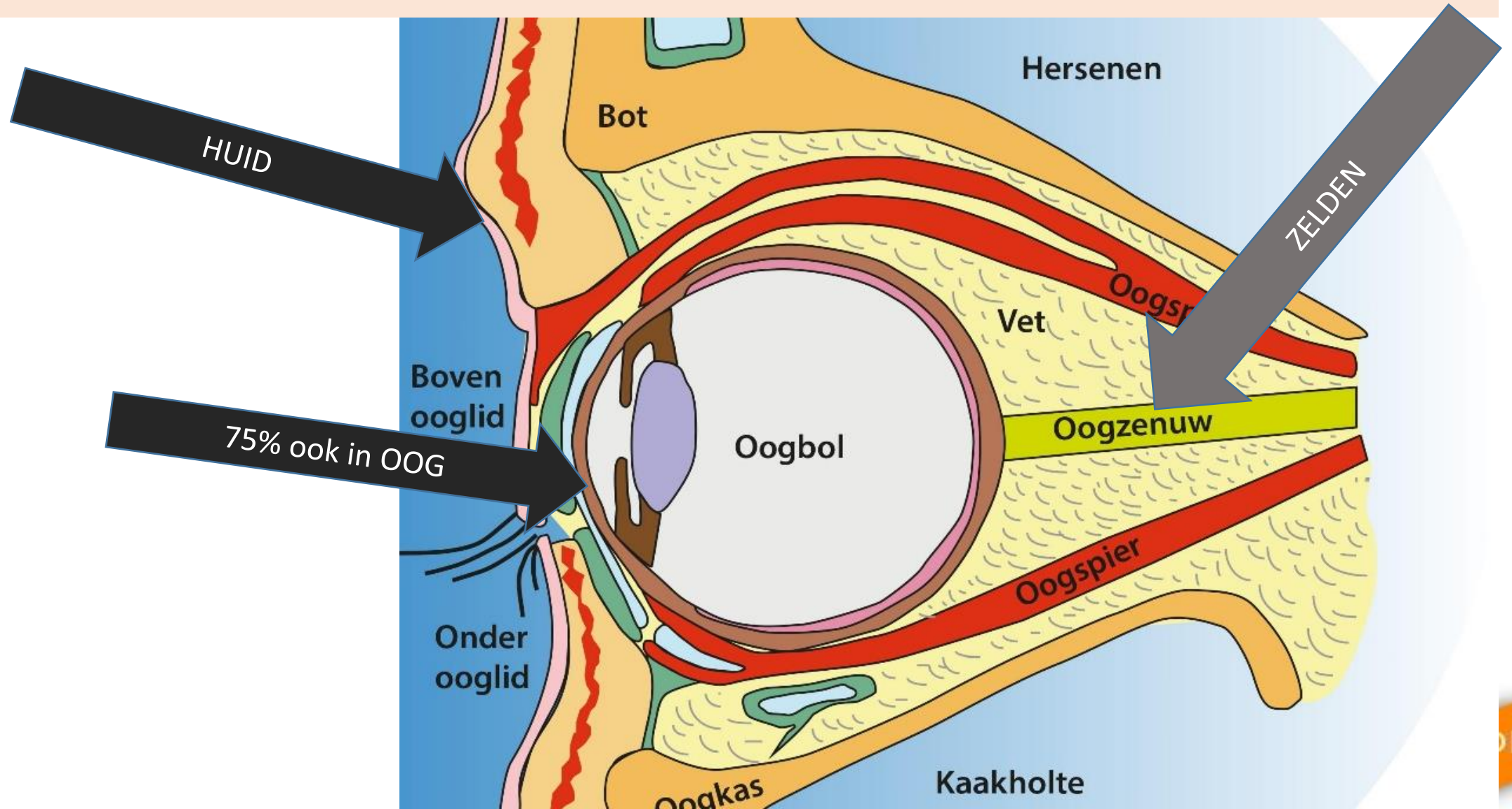
- Pijn of jeuk gelaat
- Blaasjes, plekken gelaat
- Pijn oog
- Traanoog
- Wazig zien
- Rood oog

Wat zie je?



Waar zit het probleem?

Herpes zoster



Carroussel oogklachten

1. Welke bril = welk ziektebeeld
2. Vragenlijst
3. Druppels



Alarmsyptomen oogklachten

1. Pijn
2. Lichtschuwheid
3. Visusverandering
4. Misselijk/braken

- U1 Doorboord oog
- U2 Loog of zuur in oog
Pijn en braken en >40jr
Acuut dubbelzien
Acute visusdaling
- U3 Pijn
Lichtflitsen
Corpus alienum
- U4 Oogontsteking > 3 dagen
- U5 Stomp trauma zonder klachten
Oogontsteking met pus

SPOED

OOGKLACHTEN (INCL. TRAUMA)

TRIAGECRITERIA		Telefonisch	Fysiek
LEVENSBEDREIGEND U1	Doorboord oog	Ambu	SEH
DRINGEND U3	Acute visusdaling Pijn Lichtflitsen Corpus alienum	SEH	SEH
NIET DRINGEND U4	Oogontsteking langer dan 3 dagen en zonder verbetering	Huisarts	Huisarts
ADVIES U5	Stomp trauma zonder klachten Oogontsteking met pussende afscheiding	Advies	Advies

Terugblik

- Alarmsymptomen kennen
- Herpes herkennen
- Achtergrondinfo
 - staar
 - maculadegeneratie
 - glaucoom
 - netvliesloslating
- Advies geven bij conjunctivitis en blefaritis
- Vaardigheid druppelen
- Wat ziet die patiënt?

dooruragen
vaatafsluiting Triage Wijzen
mouches volantes splinter
hyphema netvliesloslating
ooglid braken trauma
migraine corpus alienum
Bril misselijk
mazig
glaucoom
kuisdeling glasvocht
visusdaling
TIA
vlekken
vervorming
dubbelzien
ablatio
lens
iris
loog
spoelen
acuut
ouder
acuut
spoed
zuur
mist
mit
lichtflits
blauw
pupillen
cornea erosie
blind
spoor
refina
acuut
visus defect
mest

spoed
doorboord
bloed pijn
herpes metaal
hutchinson sign
conjunctivitis
glasvochtbloeding

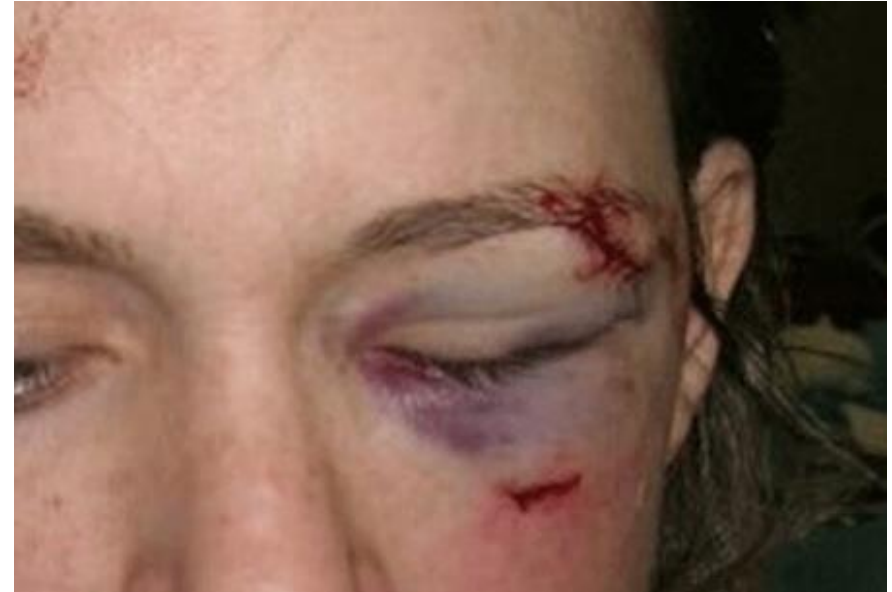Marlies, 26 jaar

Elleboog van collega per ongeluk tegen het linker oog gekregen. Wat nu?

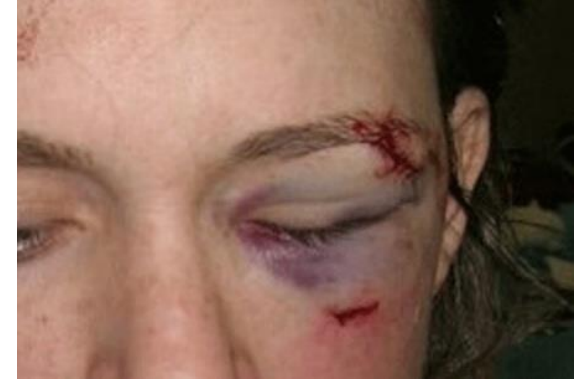Wat vraag je aan Marlies?

De meest waarschijnlijke diagnose is:

Stomp oogtrauma



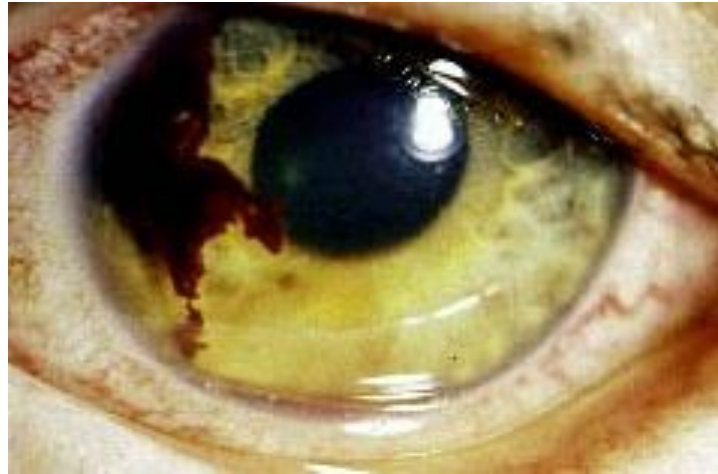
Trauma, anamnese



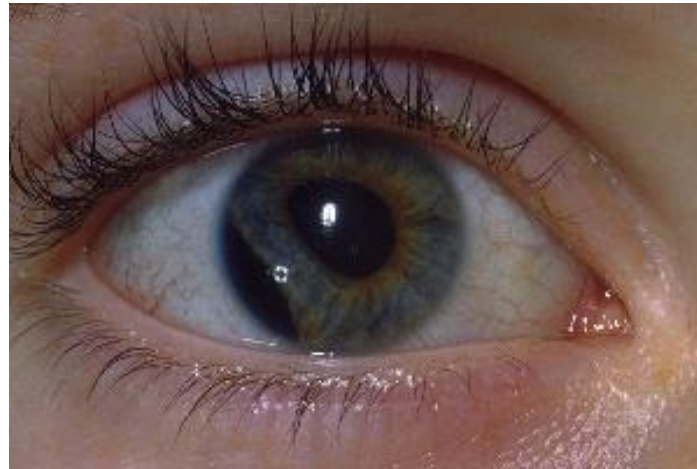- *Wat is er tegen het oog gekomen?*
 - grootte
 - vaart
- *Wat ziet u of een ander aan de buitenkant?*
 - zwelling
 - haematoom
 - ooglid kapot?
 - afwijkende oogstand
- *Wat ziet u met uw aangedane oog?*
 - visusdaling
 - dubbelzien
 - lichtflitsen

Ernstig trauma = spoed

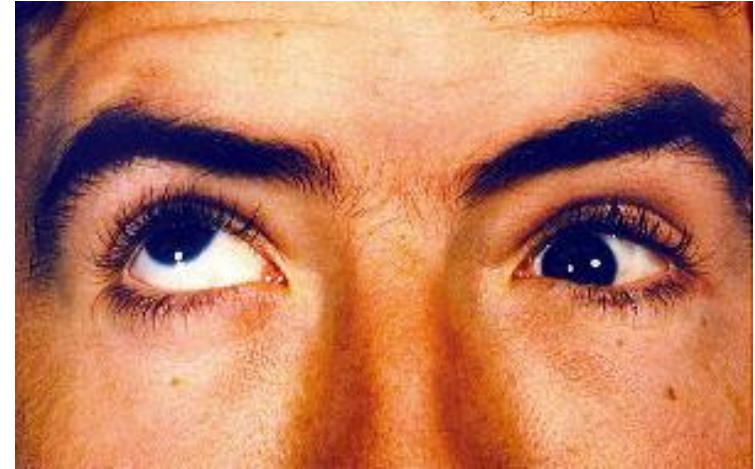Wat zie je?



Hyphaema



Loslating iris



Oogbewegingen afwijkend

Samengevat

Ernstig

- Visusdaling
- Dubbelzien
- Lichtflitsen
- Pupilveranderingen
- Hyphaema: bloed in oog te zien
- Afwijkende oogstand
- Gestoorde oogbewegingen
- Ooglidruptuur

Niet ernstig

- Haematoom mag/kan
- Goed zicht
- Geen lichtflits, visusdaling of dubbelzien

Rood oog, diagnosen

Zonder trauma

- Conjunctivitis
- Subconjunctivale bloeding
- Episcleritis

- Acuut glaucoom
- Herpes keratitis dendritica
- Scleritis
- Iridocyclitis

Met trauma

- Oogcontusie
- Etsing
- Cornea-erosie
- Corpus alienum
- Las-ogen

DOKh, hét nascholingsinstituut voor de Eerstelij

